

Министерство образования и науки Российской Федерации
Федеральное бюджетное государственное образовательное учреждение
высшего профессионального образования
«Нижегородский государственный университет им. Н.И. Лобачевского»

Хомутов А.Е., Крылова Е.В., Копылова С.В.

АНГИОЛОГИЯ

Учебно-методическое пособие

Рекомендовано методической комиссией биологического факультета для студентов биологического факультета по направлениям «Биология», «Экология и природопользование» и факультета физической культуры и спорта, обучающихся по направлению «Физическая культура».

Нижегород
2012

УДК 611
ББК 28.86
X 76

X 76 Хомутов А.Е., Крылова Е.В., Копылова С.В.
Ангиология: Учебно-методическое пособие. – Нижний Новгород:
Нижегородский университет, 2012.-77 с.

Рецензент

Профессор, мастер спорта
Международного класса Кузьмин В.Г.

В настоящем пособии содержится 3 раздела: строение сосудов, строение кругов кровообращения и лимфатическая система. Рассмотрены особенности морфологии кровеносных и лимфатических сосудов, сердца и лимфоэпителиальных органов, приводятся данные о функционировании сердца.

Данное учебно-методическое пособие предназначено для студентов биологического факультета по направлениям «Биология», «Экология и природопользование» и факультета физической культуры и спорта, обучающихся по направлению «Физическая культура».

Ответственный за выпуск
Хомутов А.Е.

УДК 611
ББК 28.86

©Нижегородский государственный
Университет им. Н.И. Лобачевского, 2012
©Хомутов А.Е, Крылова Е.В., Копылова С.В.

Оглавление

Введение. Строение и функции сосудистой системы.....	4
1. Строение кровеносных сосудов. Функциональные различия.....	4
2. Строение и топография сердца.....	16
2.1. Топография сердца.....	16
2.2. Строение стенки сердца. Клапанный аппарат. Коронарные сосуды.....	17
2.3. Проводящая система сердца. Сердечный цикл.	23
3. Малый круг кровообращения.....	28
4. Артерии большого круга кровообращения.....	30
4.1. Артерии дуги аорты.....	30
4.2. Ветви грудной и брюшной аорты. Особенности кровотока в почке – «чудесная артериальная сеть».....	37
4.3. Система общей подвздошной артерии.....	43
5. Вены большого круга кровообращения.....	46
5.1. Система верхней полой вены.....	46
5.2. Система нижней полой вены.....	55
5.3. Система воротной вены печени. Особенности кровотока в печени – «чудесная венозная сеть».....	58
5.4. Система общей подвздошной вены.....	61
6. Лимфатическая система.....	65
6.1. Органы лимфатической системы.....	67
6.2. Лимфоэпителиальные органы.....	72
7. Литература.....	77

Введение. Строение и функции сосудистой системы.

Сосудистая система – система крово- и лимфообращения – обеспечивает в организме процессы метаболизма, в частности: транспорт дыхательных газов, пластических, энергетических веществ, гуморальных факторов, метаболитов и т.д.

Кровь снабжает ткани организма кислородом, питательными веществами, гормонами и доставляет продукты обмена веществ к органам их выделения. Обогащение крови кислородом происходит в лёгких, а насыщение питательными веществами — органах пищеварения. В печени и почках происходит нейтрализация и вывод продуктов метаболизма. Кровообращение регулируется гормонами и нервной системой.

Кровообращение — важный фактор в жизнедеятельности организма человека и ряда животных. Кровь может выполнять свои разнообразные функции, только находясь в постоянном движении.

В основе работы сосудистой системы лежит сердечная деятельность, обеспечивающая центральный и периферический кровоток, микроциркуляцию, и механизмы ее регуляции. У человека система кровообращения представлена большим (системным) и малым (легочным) кругами. Главный орган кровообращения – сердце. Кровеносные сосуды отсутствуют в тех участках тела, где обменные процессы снижены – в эпителиальной ткани, гиалиновом хряще, дентине, эмали зубов, хрусталике и роговице глаз, в волосах и ногтях.

1. Строение кровеносных сосудов. Функциональные различия.

Сосуды, (сосуд – от греч. *angeion*, лат. – *vas*), по которым кровь движется *от сердца*, называются артериями, а *к сердцу* кровь оттекает по венам. Название «артерии» эти сосуды получили вследствие того, что при вскрытии трупов крови в них не обнаруживали. С древних времен, времен Клавдия Галена (130-210 гг. н.э.), до Гарвея (XVII в.), считалось, что в них циркулирует воздух, либо «живой дух» (*air* – англ. – воздух). Вена – от лат. *vena* – жила.

Римский врач Клавдий Гален на основе наблюдений отсутствия крови в левых отделах сердца убитых животных и гладиаторов, а также обнаруженных им при анатомировании трупов недоношенных младенцев отверстий в межжелудочковой перегородке, создал первую в истории физиологии теорию кровообращения. По ней считалось, в частности, что артериальная и венозная кровь — жидкости суть разные, и коль первая «разносит движение, тепло и жизнь», то вторая призвана «питать органы», просуществовавшую до открытий Андреаса Везалия и Уильяма Гарвея. Гарвей — основатель не только учения о кровообращении, но и всей современной физиологии и эмбриологии. Он первый экспериментально доказал, что в теле животного одно и то же, сравнительно небольшое, количество крови находится в постоянном движении по замкнутому пути в результате давления, создаваемого сокращениями сердца. Описал малый (лёгочный) и большой круги кровообращения. В 1628г. вышла в свет книга Гарвея "Анатомическое исследование о движении сердца и крови у животных", в которой он изложил в законченном виде своё учение о кровообращении, шедшее вразрез с господствовавшей со времён Галена доктриной и вызвавшее ожесточённые нападки на Гарвея со стороны учёных и церкви.

Существует 3 звена сосудистой системы: артериальное, капиллярное и венозное. Они совершенно разные и по строению, и по калибру, и по химическому составу проходящей по ним крови, и по функциям (табл. 1, рис. 1).

Таблица 1.

Геометрическая характеристика сосудистого русла и распределение объемов крови в нем.

Отдел сердечно-сосудистой системы	Сосуд	Диаметр, см	Длина, см	Общее число в организме	Объем крови, %
Магистральные и ветвящиеся артерии	Аорта	1,6 – 3,2	80	1	15
	Большие артерии	0,6 – 0,1	40 - 20	10^3	
Терминальные артерии и артериолы	Малые артерии и артериолы	0,1 – 0,02	5 – 0,2	10^8	3
Микроциркуляторное русло	Капилляры	0,005 – 0,001	0,1	10^9	7
Малые вены	Венулы, малые вены	0,02 – 0,2	0,2 – 1,0	10^9	12
Вены	1. Большие вены	0,5 – 1,0	10 – 30	10^3	63
	2. Полые вены	2,0	50	2	

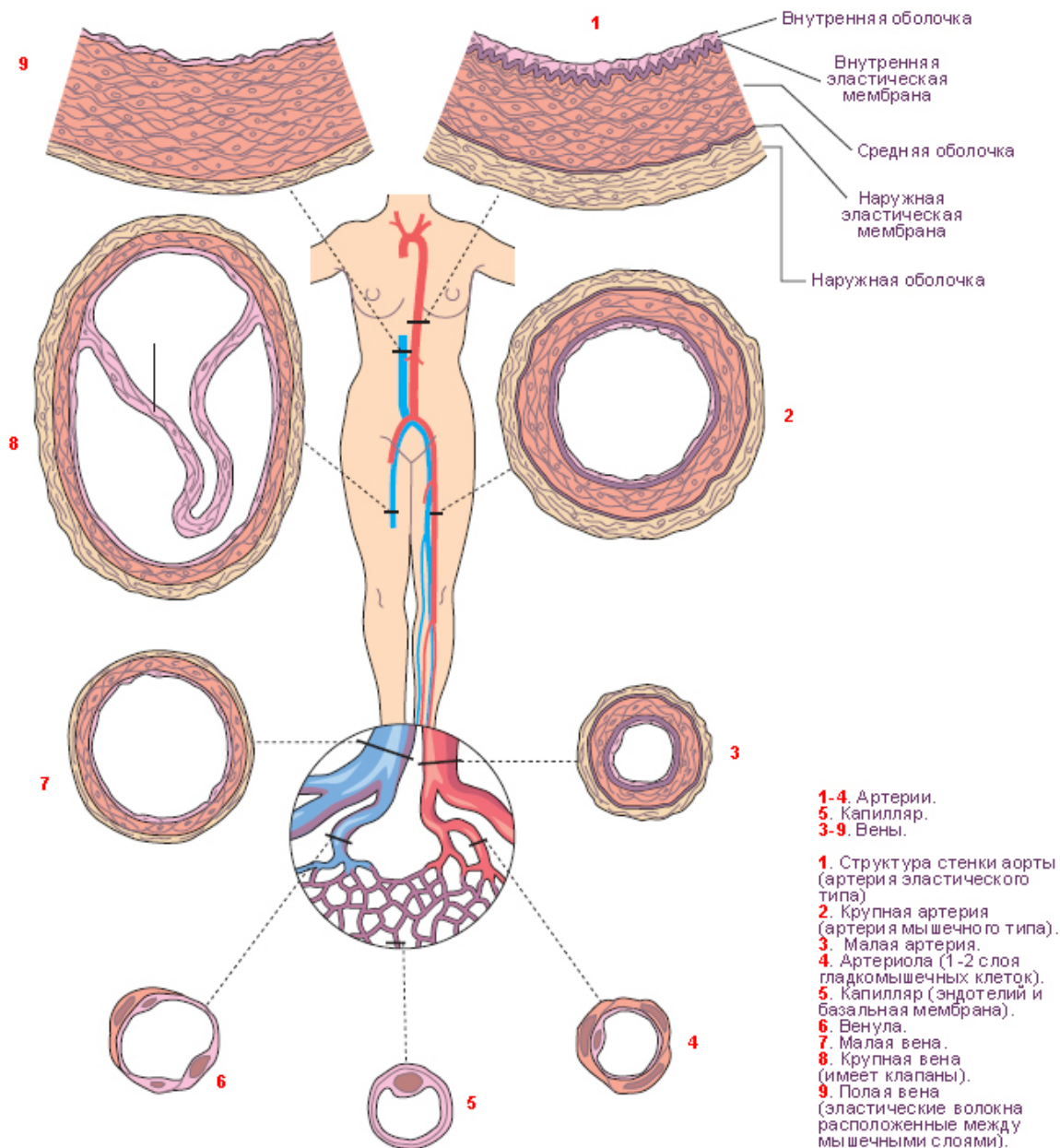


Рис. 1 Структура кровеносных сосудов в различных областях системной гемодинамики (Faller A., Schuenke M., Eds. The Human Body. Thieme, 2004, <http://www.tryphonov.ru>)

Артерии. Кровеносные сосуды, идущие от сердца к органам и несущие к ним кровь, называются артериями (aer - воздух, tereo - contenu; на трупах артерии пусты, отчего в старину считали их воздухоносными трубками). По артериям кровь от сердца течет под большим давлением, поэтому артерии имеют толстые упругие стенки (рис. 1).

По строению стенок артерии делятся на две группы:

Артерии эластического типа - ближайшие к сердцу артерии (аорта и ее крупные ветви) выполняют главным образом функцию проведения крови. В них на первый план выступает противодействие растяжению массой крови, которая выбрасывается сердечным

толчком. Поэтому в стенке их относительно больше развиты структуры механического характера, т.е. эластические волокна и мембраны. Эластические элементы артериальной стенки образуют единый эластический каркас, работающий, как пружина, и обуславливающий эластичность артерий.

Эластические волокна придают артериям упругие свойства, которые обуславливают непрерывный ток крови по всей сосудистой системе. Левый желудочек во время сокращения выталкивает под высоким давлением больше крови, чем ее оттекает из аорты в артерии. При этом стенки аорты растягиваются, и она вмещает всю кровь, выброшенную желудочком. Когда желудочек расслабляется, давление в аорте падает, а ее стенки благодаря упругим свойствам немного спадаются. Избыток крови, содержащийся в растянутой аорте, проталкивается из аорты в артерии, хотя из сердца в это время кровь не поступает. Так, периодическое выталкивание крови желудочком благодаря упругости артерий превращается в непрерывное движение крови по сосудам. Упругость артерий обеспечивает еще одно физиологическое явление. Известно, что в любой упругой системе механический толчок вызывает колебания, распространяющиеся по всей системе. В кровеносной системе таким толчком служит удар крови, выбрасываемой сердцем, о стенки аорты. Возникающие при этом колебания распространяются по стенкам аорты и артерий со скоростью 5-10 м/с, которая значительно превышает скорость движения крови в сосудах. На участках тела, где крупные артерии подходят близко к коже, - на запястье виска, шее - пальцами можно ощутить колебания стенок артерий. Это артериальный пульс.

Артерии мышечного типа - средние и мелкие артерии, в которых инерция сердечного толчка ослабевает и требуется собственное сокращение сосудистой стенки для дальнейшего продвижения крови, которое обеспечивается относительно большим развитием в сосудистой стенке гладкой мышечной ткани. Гладкомышечные волокна, сокращаясь и расслабляясь, суживают и расширяют артерии и таким образом регулируют ток крови в них.

Отдельные артерии снабжают кровью целые органы или их части. По отношению к органу различают артерии, идущие вне органа, до вступления в него - *экстраорганные* артерии - и их продолжения, разветвляющиеся внутри него - *внутриорганные* или *интраорганные* артерии. Боковые ветви одного и того же ствола или ветви различных стволов могут соединяться друг с другом. Такое соединение сосудов до распадаения их на капилляры носит название *анастомоза* или соустья. Артерии, образующие анастомозы, называются анастомозирующими (их большинство). Артерии, не имеющие анастомозов с соседними стволами до перехода их в капилляры, называются конечными артериями (например, в селезенке). Конечные, или концевые, артерии легче закупориваются кровяной пробкой (тромбом) и предрасполагают к образованию инфаркта (местного омертвления органа).

Последние разветвления артерий становятся тонкими и мелкими и потому выделяются под названием артериол. Они непосредственно переходят в капилляры, причем благодаря наличию в них сократительных элементов выполняют регулируемую функцию.

Артериола отличается от артерии тем, что стенка ее имеет лишь один слой гладкой мускулатуры, благодаря которому она осуществляет регулируемую функцию. Артериола продолжается непосредственно в прекапилляр, в котором мышечные клетки разрозненны и не составляют сплошного слоя. Прекапилляр отличается от артериолы еще

и тем, что он не сопровождается венолой, как это наблюдается в отношении артериолы. От прекапилляра отходят многочисленные капилляры.

В 1628 году английский физиолог, анатом и врач Уильям Гарвей опубликовал свой труд «Анатомическое исследование о движении сердца и крови у животных», в котором впервые в истории медицины экспериментально показал, что кровь движется от желудочков сердца по артериям и возвращается к предсердиям по венам. Несомненно, обстоятельством, которое более других привело Уильяма Гарвея к осознанию того, что кровь циркулирует, явилось наличие в венах клапанов, функционирование которых есть пассивный гидродинамический процесс. Он понял, что это могло бы иметь смысл только в том случае, если кровь в венах течёт к сердцу, а не от него, как предположил Гален и как полагала европейская медицина до времён Гарвея.

Именно в год публикации революционного труда Гарвея (1628) родился Марчелло Мальпиги, который 50 лет спустя открыл капилляры — звено кровеносных сосудов, которое соединяет артерии и вены, — и таким образом завершил описание замкнутой сосудистой системы.

Капилляры - самые мелкие кровеносные сосуды, расположенные во всех тканях между артериями и венами; их диаметр - 5-10 мкм. Основная функция капилляров - обеспечение обмена газами и питательным веществом между кровью и тканями. В связи с этим стенка капилляров образована только одним слоем плоских эндотелиальных клеток, проницаемым для растворенных в жидкости веществ и газов. Через нее кислород и питательные вещества легко проникают из крови к тканям, а углекислый газ и продукты жизнедеятельности в обратном направлении.

В каждый данный момент функционирует только часть капилляров (открытые капилляры), а другая остается в резерве (закрытые капилляры). На площади 1 мм² поперечного сечения скелетной мышцы в покое насчитывается 100-300 открытых капилляров. В работающей мышце, где потребность в кислороде и питательных веществах возрастает, количество открытых капилляров достигает 2 тыс. на 1 мм².

Широко анастомозируя между собой, капилляры образуют сети (капиллярные сети), которые включают 5 звеньев:

артериолы как наиболее дистальные звенья артериальной системы;

прекапилляры, являющиеся промежуточным звеном между артериолами и истинными капиллярами;

капилляры;

посткапилляры;

венолы, являющиеся корнями вен и переходящие в вены.

Все эти звенья снабжены механизмами, обеспечивающими проницаемость сосудистой стенки и регуляцию кровотока на микроскопическом уровне. Микроциркуляция крови регулируется работой мускулатуры артерий и артериол, а также особых мышечных сфинктеров, которые находятся в пре- и посткапиллярах. Одни сосуды микроциркуляторного русла (артериолы) выполняют преимущественно распределительную функцию, а остальные (прекапилляры, капилляры, посткапилляры и венолы) — преимущественно трофическую (обменную). Капилляры характеризуются

тем, что их сосудистая стенка представлена одним слоем клеток, так что они высоко проницаемы для всех растворенных в плазме крови низкомолекулярных веществ. Здесь происходит обмен веществ между тканевой жидкостью и плазмой крови.

- при прохождении крови через капилляры плазма крови 40 раз полностью обновляется с интерстициальной (тканевой) жидкостью;
- объём только диффузии через общую обменную поверхность капилляров организма составляет около 60 л/мин или примерно 85 000 л/сут.

Вены. В отличие от артерий вены (лат. *vena*, греч. *phlebs*; отсюда флебит - воспаление вен) не разносят, а собирают кровь из органов и несут ее в противоположном по отношению к артериям направлении: от органов к сердцу. Стенки вен устроены по тому же плану, что и стенки артерий, однако давление крови в венах очень низкое, поэтому стенки вен тонкие, в них меньше эластической и мышечной ткани, благодаря чему пустые вены спадаются. Вены широко анастомозируют между собой, образуя венозные сплетения. Сливаясь друг с другом, мелкие вены образуют крупные венозные стволы - вены, впадающие в сердце.

Движение крови по венам осуществляется благодаря присасывающему действию сердца и грудной полости, в которой во время вдоха создается отрицательное давление благодаря разности давления в полостях, сокращению поперечнополосатой и гладкой мускулатуры органов и другим факторам. Имеет значение и сокращение мышечной оболочки вен, которая в венах нижней половины тела, где условия для венозного оттока труднее, развита сильнее, нежели в венах верхней части тела. Обратному току венозной крови препятствуют особые приспособления вен - *клапаны*, составляющие особенности венозной стенки. Венозные клапаны состоят из складки эндотелия, содержащей слой соединительной ткани. Они обращены свободным краем в сторону сердца и поэтому не препятствуют току крови в этом направлении, но удерживают ее от возвращения обратно.

Артерии и вены обычно идут вместе, причем мелкие и средние артерии сопровождаются двумя венами, а крупные - одной. Из этого правила, кроме некоторых глубоких вен, составляют исключение главным образом поверхностные вены, идущие в подкожной клетчатке и почти никогда не сопровождающие артерий.

Стенки кровеносных сосудов имеют собственные обслуживающие их тонкие артерии и вены, *vasa vasorum*. Они отходят или от того же ствола, стенку которого снабжают кровью, или от соседнего и проходят в соединительнотканном слое, окружающем кровеносные сосуды и более или менее тесно связанном с адвентицией их; этот слой носит название сосудистого влагалища, *vagina vasorum*.

В стенке артерий и вен заложены многочисленные нервные окончания (рецепторы и эффекторы), связанные с центральной нервной системой, благодаря чему по механизму рефлексов осуществляется нервная регуляция кровообращения. Кровеносные сосуды представляют обширные рефлексогенные зоны, играющие большую роль в нейрогуморальной регуляции обмена веществ.

Сосуды		Артерия	Артериола	Капилляр	Венула	Вена
Диаметр, мм		25÷4	$30 \cdot 10^{-3}$	$8 \cdot 10^{-3}$	$20 \cdot 10^{-3}$	5÷30
Толщина стенки, мм		2÷1	$20 \cdot 10^{-3}$	$1 \cdot 10^{-3}$	$2 \cdot 10^{-3}$	0,5÷1,5
Оболочка	Эндотелий					
	Эластическая					
	Мышечная					
	Фиброзная					
Схема кровеносного сосуда						

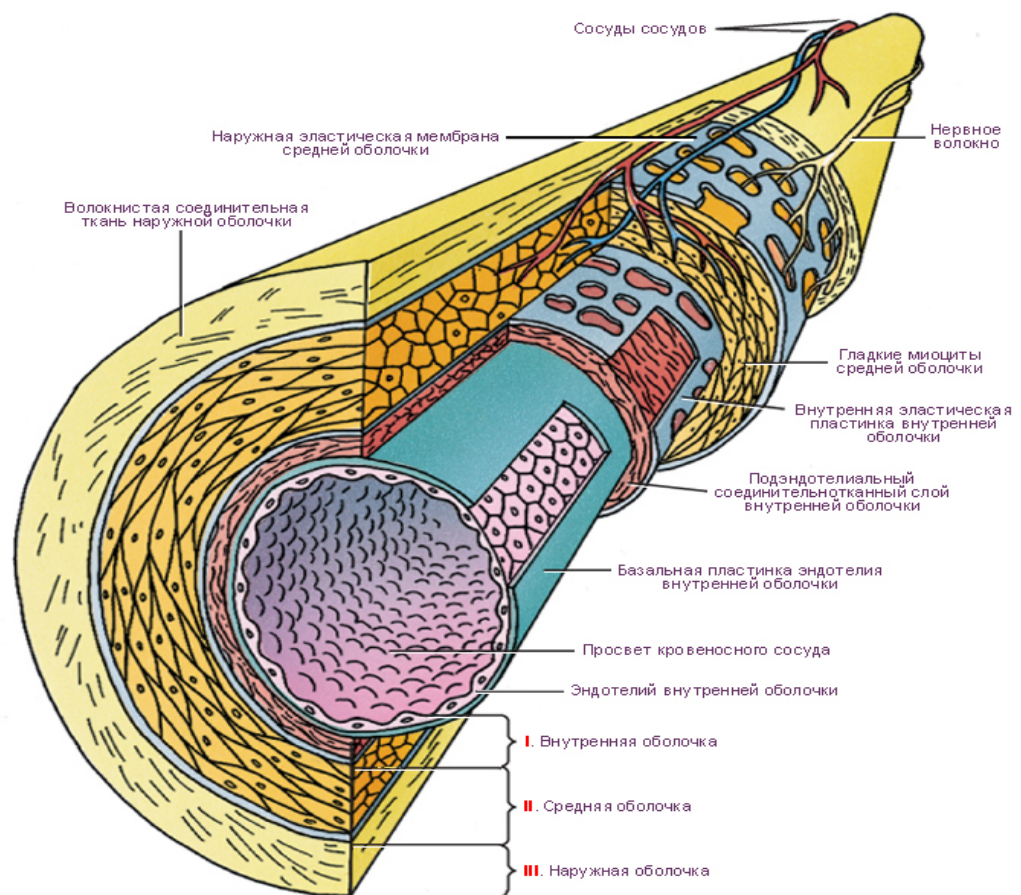


Рис. 2 Строение стенки кровеносного сосуда (Rushmer R.F. Cardiovascular Dynamics, 1970. <http://www.tryphonov.ru>)

Функциональные группы сосудов

Все сосуды в зависимости от выполняемой ими функции можно подразделить на шесть групп:

- амортизирующие сосуды (сосуды эластического типа)
- резистивные сосуды
- сосуды-сфинктеры
- обменные сосуды
- емкостные сосуды
- шунтирующие сосуды.

Амортизирующие сосуды. К этим сосудам относятся артерии эластического типа с относительно большим содержанием эластических волокон, такие, как аорта, легочная артерия и прилегающие к ним участки больших артерий. Выраженные эластические свойства таких сосудов, в частности аорты, обуславливают амортизирующий эффект, или так называемый Windkessel-эффект (Windkessel по-немецки означает "компрессионная камера"). Этот эффект заключается в амортизации (сглаживании) периодических систолических волн кровотока.

Windkessel-эффект для выравнивания движения жидкости можно пояснить следующим опытом: из бака пускают воду прерывистой струей одновременно по двум трубкам - резиновой и стеклянной, которые заканчиваются тонкими капиллярами. При этом из стеклянной трубки вода вытекает толчками, тогда как из резиновой она течет равномерно и в большем количестве, чем из стеклянной. Способность эластической трубки выравнивать и увеличивать ток жидкости зависит от того, что в тот момент, когда ее стенки растягиваются порцией жидкости, возникает энергия эластического напряжения трубки, т. е. происходит переход части кинетической энергии давления жидкости в потенциальную энергию эластического напряжения.

В сердечно-сосудистой системе часть кинетической энергии, развиваемой сердцем во время систолы, затрачивается на растяжение аорты и отходящих от нее крупных артерий. Последние образуют эластическую, или компрессионную, камеру, в которую поступает значительный объем крови, растягивающий ее; при этом кинетическая энергия, развитая сердцем, переходит в энергию эластического напряжения артериальных стенок. Когда же систола заканчивается, то это созданное сердцем эластическое напряжение сосудистых стенок поддерживает кровоток во время диастолы.

В более дистально расположенных артериях больше гладкомышечных волокон, поэтому их относят к артериям мышечного типа. Артерии одного типа плавно переходят в сосуды другого типа. Очевидно, в крупных артериях гладкие мышцы влияют главным образом на эластические свойства сосуда, фактически не изменяя его просвет и, следовательно, гидродинамическое сопротивление.

Резистивные сосуды. К резистивным сосудам относят концевые артерии, артериолы и в меньшей степени капилляры и венулы. Именно концевые артерии и артериолы, т. е. прекапиллярные сосуды, имеющие относительно малый просвет и толстые стенки с развитой гладкой мускулатурой, оказывают наибольшее сопротивление

кровотоку. Изменения степени сокращения мышечных волокон этих сосудов приводят к отчетливым изменениям их диаметра и, следовательно, общей площади поперечного сечения (особенно когда речь идет о многочисленных артериолах). Если учесть, что гидродинамическое сопротивление в значительной степени зависит от площади поперечного сечения, то неудивительно, что именно сокращения гладких мышц прекапиллярных сосудов служат основным механизмом регуляции объемной скорости кровотока в различных сосудистых областях, а также распределения сердечного выброса (системного дебита крови) по разным органам. Сопротивление посткапиллярного русла зависит от состояния венул и вен. Соотношение между прекапиллярным и посткапиллярным сопротивлением имеет большое значение для гидростатического давления в капиллярах и, следовательно, для фильтрации и реабсорбции.

Сосуды-сфинктеры. От сужения или расширения сфинктеров - последних отделов прекапиллярных артериол - зависит число функционирующих капилляров, т. е. площадь обменной поверхности капилляров (рис. 3).

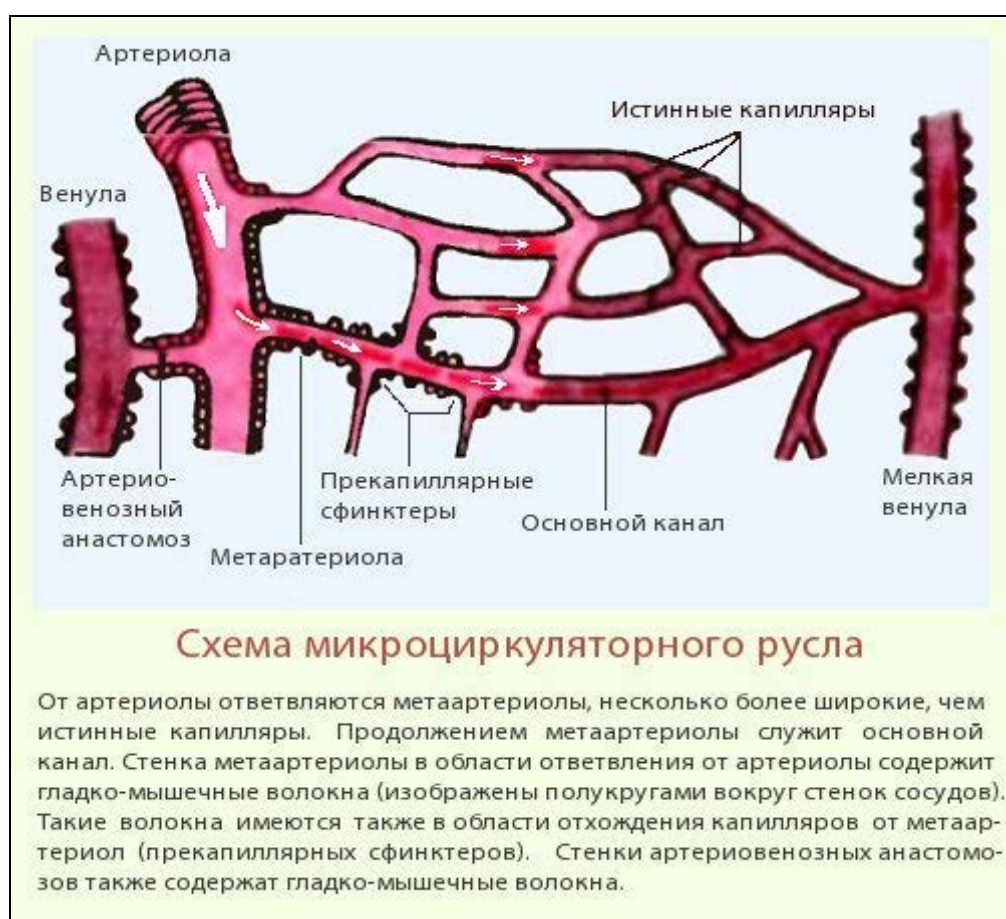


Рис. 3 Схема микроциркуляторного русла (http://bono-esse.ru/blizzard/A/Posobie/AFG/HEMA/cor_2.html).

Обменные сосуды. К этим сосудам относятся капилляры. Именно в них происходят такие важнейшие процессы, как диффузия и фильтрация. Капилляры не способны к сокращениям; диаметр их изменяется пассивно вслед за колебаниями давления в пре- и посткапиллярных резистивных сосудах и сосудах-сфинктерах. Диффузия и фильтрация происходят также в венулах, которые следует относить к обменным сосудам.

Емкостные сосуды. Емкостные сосуды - это главным образом вены. Благодаря своей высокой растяжимости вены способны вмещать или выбрасывать большие объемы крови без существенного влияния на другие параметры кровотока. В связи с этим они могут играть роль резервуаров крови.

Некоторые вены при низком внутрисосудистом давлении уплощены (т. е. имеют овальный просвет) и поэтому могут вмещать некоторый дополнительный объем, не растягиваясь, а лишь приобретая цилиндрическую форму.

Некоторые вены отличаются особенно высокой емкостью как резервуары крови, что связано с их анатомическим строением. К таким венам относятся, прежде всего, 1) вены печени; 2) крупные вены брюшной области; 3) вены подсосочкового сплетения кожи. Вместе эти вены могут удерживать более 1000мл крови, которая выбрасывается при необходимости. Кратковременное депонирование и выброс достаточно больших количеств крови могут осуществляться также легочными венами, соединенными с системным кровообращением параллельно. При этом изменяется венозный возврат к правому сердцу и/или выброс левого сердца.

У человека в отличие от животных нет истинного депо, в котором кровь могла бы задерживаться в специальных образованиях и по мере необходимости выбрасываться (примером такого депо может служить селезенка собаки).

В замкнутой сосудистой системе изменения емкости какого-либо отдела обязательно сопровождаются перераспределением объема крови. Поэтому изменения емкости вен, наступающие при сокращениях гладких мышц, влияют на распределение крови во всей кровеносной системе и тем самым прямо или косвенно на общую функцию кровообращения.

Шунтирующие сосуды - это артериовенозные анастомозы, присутствующие в некоторых тканях. Когда эти сосуды открыты, кровоток через капилляры либо уменьшается, либо полностью прекращается (рис. 4).

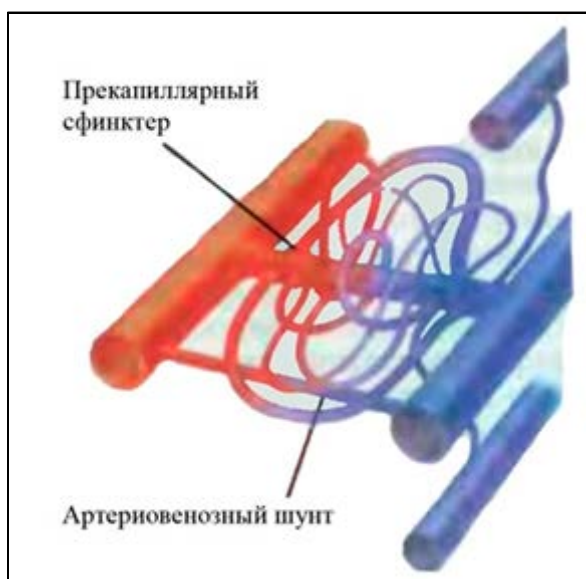


Рис. 4 Шунтирующие сосуды (<http://bono-esse.ru>).

Соответственно функции и строению различных отделов и особенностям иннервации все кровеносные сосуды в последнее время стали делить на 3 группы:

присердечные сосуды, начинающие и заканчивающие оба круга кровообращения, - аорта и легочный ствол (т. е. артерии эластичного типа), полые и легочные вены;

магистральные сосуды, служащие для распределения крови по организму. Это - крупные и средние экстраорганные артерии мышечного типа и экстраорганные вены;

органные сосуды, обеспечивающие обменные реакции между кровью и паренхимой органов. Это - внутриорганные артерии и вены, а также капилляры.

Закономерности распределения артерий и вен в теле человека (ангиоархитектоника)

Для артериальных сосудов характерны следующие особенности:

1. Черты организации, сходные со строением примитивных водных предков:

– продольное положение аорты, метамерия парных ветвей аорты к сегментам туловища, к парным органам;

- жизненно важные органы снабжаются из 2 или более артерий, где одна – главная. Главная артерия входит в орган через его ворота. В органе артерии соединяются через анастомозы для бесперебойного кровоснабжения (Виллизиев круг, коронарные артерии).

2. Параллелизм в строении скелета и сосудистой системы:

- артерии ветвятся и следуют соответственно костной основе конечностей;

- на периферии артерии соединяются анастомозами;

- главные артерии всегда следуют к снабжаемым органам кратчайшим путем, экономя усилия сердца;

- крупные артерии лежат на сгибаемой поверхности суставов, где они укрыты и защищены, в том числе от перерастяжения, а также это – кратчайший путь;

- артерии пальцев залегают на более защищённых боковых поверхностях и являются парными;

- артерии залегают глубоко между мышцами, но в таких местах, где давление на них минимально;

- в областях суставов с большим размахом движений развиты окольные пути и сосудистые сети для исключения чрезмерного растяжения артерий и предупреждения остановки кровоснабжения при их сжатии. Чем больше размах движений, тем обширнее сосудистая сеть.

3. Ветвление артерий может происходить по магистральному, либо рассыпному типу. Магистральные сосуды обычно отходят на уровне соответствующего органа (аа. renalis), но если в онтогенезе орган смещается с места закладки (диафрагма, половые железы), то сосуд тянется вслед за органом. Рассыпной (веерообразный) тип ветвления характерен для артерий а. mesenterica superior et a. mesenterica inferior.

4. Кривизна сосуда оказывает влияние на гидродинамику движения крови в нём:

- так, ветви arcus aortae начинаются в таком участке, где при повороте потока крови возникает зона её повышенного давления;

- Aa. vertebralis образует 4 изгиба, что выравнивает пульсовой удар крови к мозгу и обеспечивает равномерный кровоток;

- угол отхождения артерии от основного ствола: чем он больше, тем сильнее замедление кровотока в нём (приносящие артерии сосудистого клубочка в нефроне).

Для вен характерны следующие особенности ангиоархитектоники:

1. Каждая артерия сопровождается 2-3 венами-спутницами с многочисленными анастомозами, следовательно, ёмкость вен в 2-3 раза больше ёмкости артерий.

2. Различают поверхностные и глубокие вены. Они обычно связаны анастомозами и обеспечивают лучший отток крови при его нарушении в неудобной позе или при патологии. Поверхностные вены залегают в подкожной клетчатке и обеспечивают терморегуляцию покровов тела. Кроме того, при возможном травмировании вероятность повреждения венозного сосуда, содержащего кровь, насыщенную CO_2 , выше, чем артериального, с оксигенированной кровью.

3. Глубокие вены залегают параллельно артериям по их ходу, имеют одинаковые с ними названия и, объединяясь с нервными стволами, образуют сосудисто-нервные пучки.

2. Строение и топография сердца.

Сердце – (лат. cor) – полый мышечный орган, нагнетающий кровь в артерии и принимающий венозную кровь. Это орган, по мнению Аристотеля, «вмещающий душу», а В. Даль обозначал его как «грудное чрево», «нутро» и даже «нутровую середину». Напоминает самостоятельное живое существо, своего рода «организм в организме». У сердца имеется собственный «скелет», особым образом устроенная мышечная система, персональная система кровообращения, аппарат саморегуляции, сердце функционирует и как железа внутренней секреции: вырабатываемый им гормон регулирует артериальное давление. Полость сердца разделяется на правую и левую половины сплошной перегородкой. В каждой половине различают соответствующие предсердие (atrium) и желудочек (ventriculus).

2.1. Топография сердца.

Располагается сердце в грудной полости в средостении, эксцентрично, на 2/3 оно смещено влево от срединной плоскости (рис. 5). С боков и частично спереди большая часть сердца прикрыта легкими, а передняя часть прилежит к груди и к реберным хрящам. Верхняя граница сердца располагается на уровне III реберных хрящей, нижняя граница – на уровне V межреберья, на 1-1,5см кнутри от среднеключичной линии. Левая граница проходит от места соединения реберного хряща с костной частью III левого ребра до места проекции верхушки, правая граница проходит на 2-3см кнаружи от правого края грудины до между III и V ребрами. Формой сердце напоминает конус, с широким основанием (basis cordis) и верхушкой (apex cordis), обращенной вниз, вперед и влево. От левого края основания сердца к вырезке верхушки проходит передняя межжелудочковая борозда, заполненная коронарными артерией, веной и жировой клетчаткой. На нижней поверхности сердца, обращенной к диафрагме, различают заднюю межжелудочковую борозду, смыкающуюся с передней межжелудочковой бороздой. В ней также расположены артерия, вена и жировая клетчатка. На границе предсердий и желудочков поперечно проходит венечная борозда, в которой расположен венечный коронарный синус (sinus coronarius). Масса сердца составляет около 250г – у женщин, и 300г – у мужчин. Может достигать 350-400г при функциональной гипертрофии у спортсменов. В последние годы «сердце спортсмена» рассматривается кардиологами как потенциально большое.

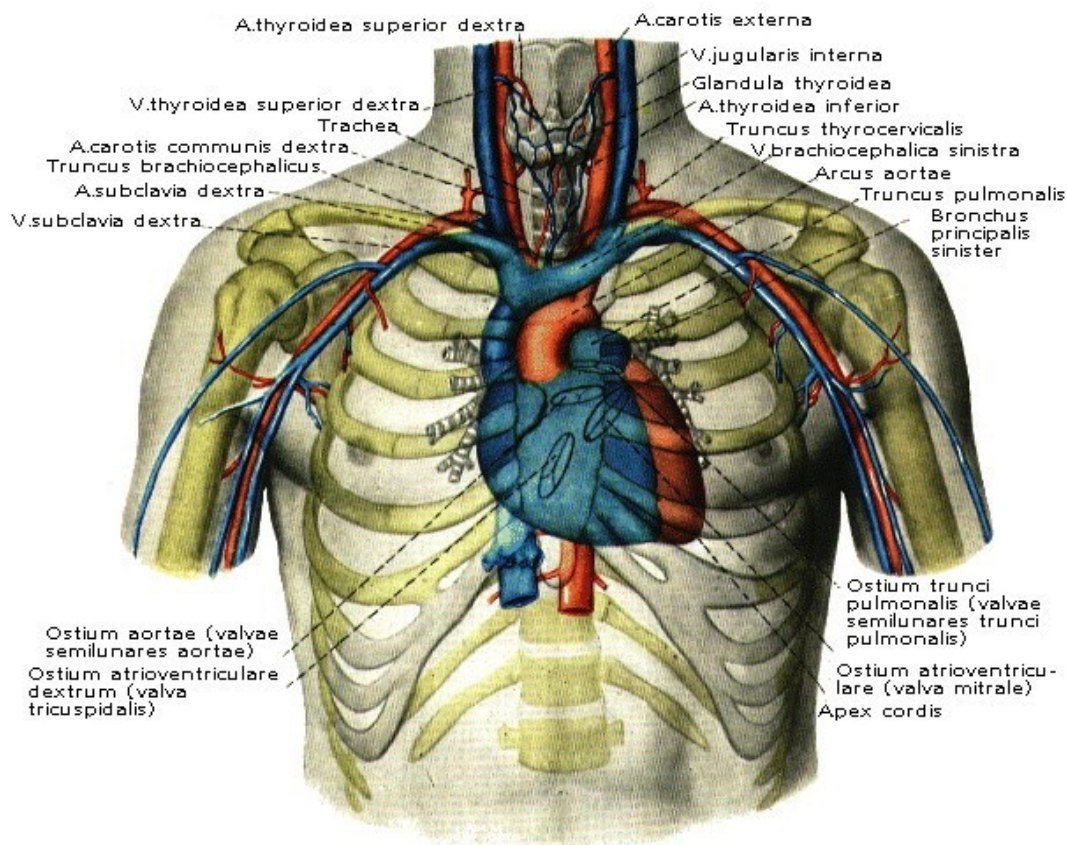


Рис. 5 Топографическая проекция сердца на переднюю стенку грудной клетки (по Р.Д. Синельников, 1973. <http://anatomy-atlas.ru>).

2.2. Строение стенки сердца. Клапанный аппарат. Коронарные сосуды.

Снаружи сердце окружено серозной оболочкой, состоящей из 2 листков. Висцеральный листок – *эпикард* – у основания крупных сосудов переходит в париетальный листок – *перикард* – состоящий из фиброзной соединительной ткани. Полость, образуемая между ними, не содержит воздуха, заполнена несколькими мл серозной жидкости, и выполняет амортизирующие, защитные и ограничительные функции.

Сердце разделено перегородкой на 2 не сообщающиеся половины, получающие кровь от разных отделов сосудистой системы. Перегородка между правым и левым сердцем имеет отверстие – овальное окно – лишь во время внутриутробного развития. Это отверстие полностью зарастает к моменту рождения, в результате чего кровь из разных половин сердца *не смешивается*. Если к появлению ребенка на свет это сообщение сохраняется, то мы говорим о врожденном пороке сердечной перегородки. Каждая половина сердца, в свою очередь, разделена на *atrium* – предсердие и *ventriculus* – желудочек - перегородкой с отверстием. Это отверстие называется атриовентрикулярным. Снаружи эта перегородка видна в виде венечной борозды. Стенки полостей сердца образованы мышцами, которые прочно фиксируются на фиброзных кольцах (рис. 6).

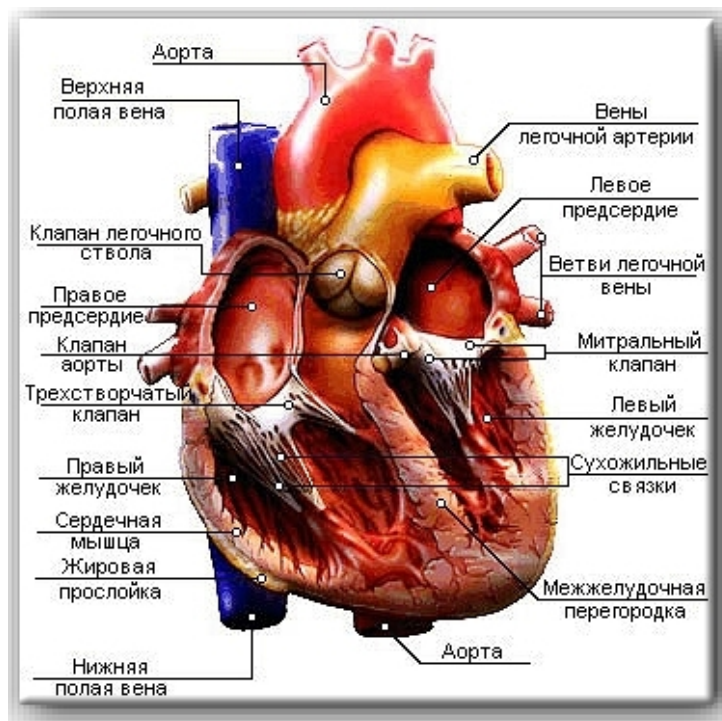


Рис 6. Схема строения камер сердца (<http://www.fiziolog.isu.ru>)

Плотная фиброзная соединительная ткань формирует “скелет” сердца. Из нее образуются 3 кольца (anulus), центральное фиброзное тело, соединяющее эти кольца между собой, перепончатая перегородка и 2 фиброзных треугольника (trigonum). К этим структурам крепятся мышечные волокна, створки клапанов, от одного из колец начинается аорта, а посредством 2-х других соединяются камеры сердца (рис. 7).

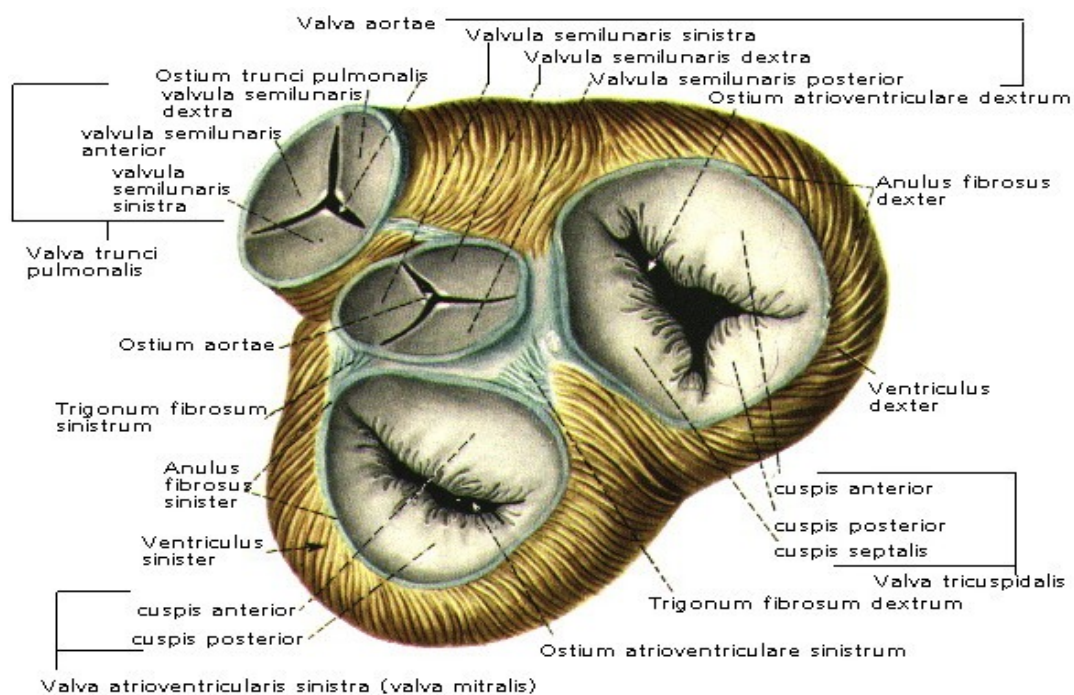
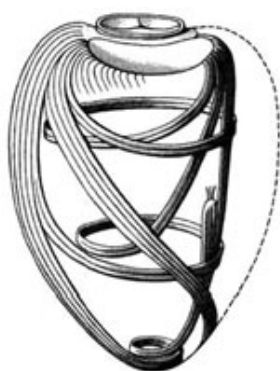


Рис. 7 Клапанный аппарат сердца (<http://www.fiziolog.isu.ru>).

От фиброзного скелета начинаются несколько разнонаправленных слоев сердечной мышцы – *миокард*. Сердечная мышца сочетает в себе признаки 2 других вариантов мышечной ткани. От скелетной мышечной ткани – поперечнополосатую исчерченность, а, следовательно, и механику сокращения. От гладкой мышечной ткани – клеточную структуру и бессознательные сокращения. Кардиомиоциты имеют отростки, благодаря которым образуется единая система, волокна которой переплетаются, переходя одно в другое. А за счет особых участков контактов между отростками кардиомиоцитов – вставочных дисков – осуществляется мгновенный охват возбуждением всего массива сердечной мышцы и ответ в виде сокращения всего за 0,4с.

Возвратимся к макростроению миокарда. Мышечная стенка предсердий значительно тоньше, чем у желудочков. В ней 2 слоя мышечных волокон: 1-й слой поверхностный, общий для обоих предсердий; 2-й слой глубокий, отдельный.

В желудочках 3 слоя волокон. И их расположение относительно друг друга представляет собой настоящую конструкторскую удачу. Пучки поверхностного слоя от фиброзных колец направляются косо вниз, к верхушке сердца, сворачиваются там, напоподобие улитки, погружаются вглубь стенки и поднимаются обратно, вверх от верхушки в виде глубокого слоя, в котором ход волокон перпендикулярен



поверхностному слою. Средний мышечный пласт залегает между ними и является отдельным для каждого из желудочков. Он образует перегородку сердца (рис. 8).

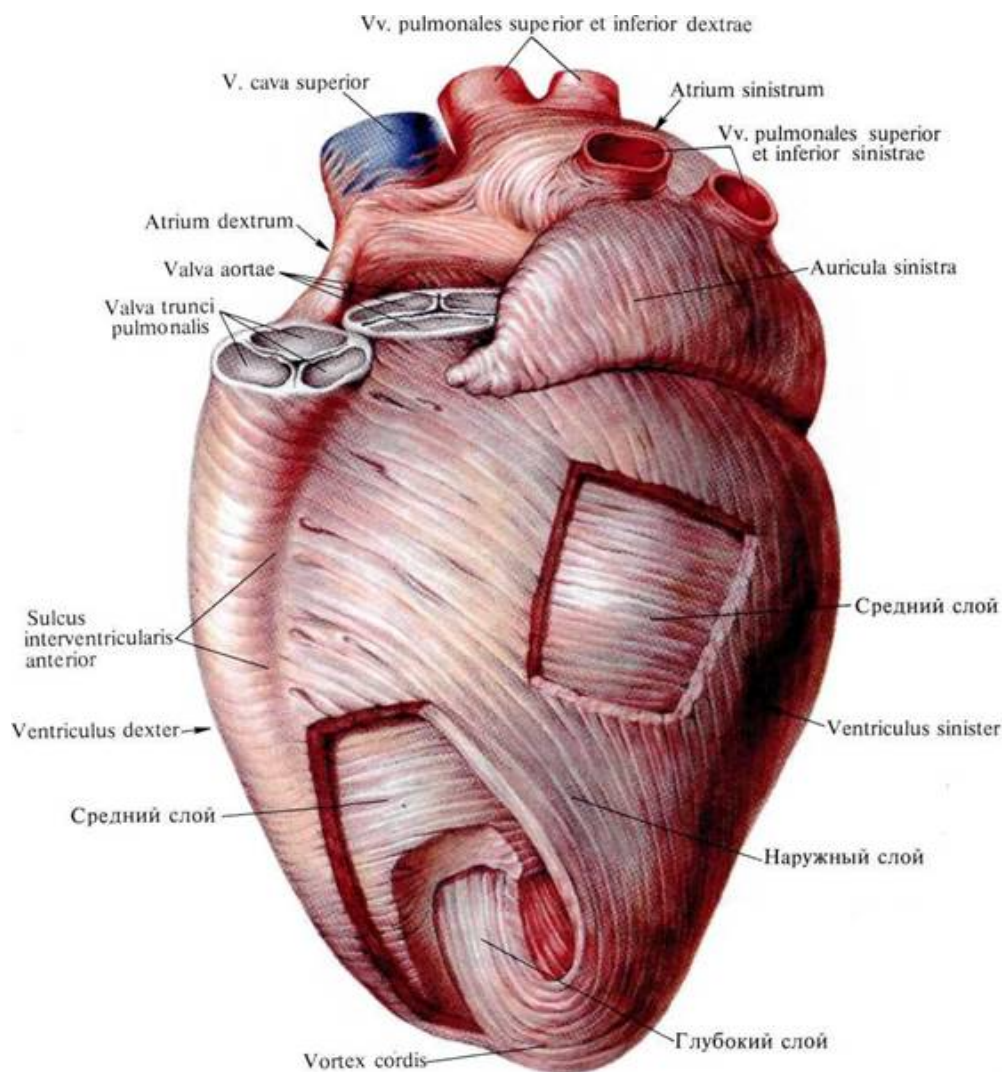


Рис. 8 Строение миокарда (по Р.Д. Синельников, 1973. <http://anatomy-atlas.ru>).

От глубокого мышечного слоя в полости желудочков отходят мясистые перекладки и сосочковые мышцы – они прикрепляются к створкам клапанов.

Внутренняя оболочка сердца называется *эндокардом* и образована эластичной соединительной тканью и вариантом плоского эпителия – эндотелия. Эта оболочка имеет очень гладкую поверхность, так как из-за небольшого дефекта, шероховатости поверхности может быть спонтанно запущен каскад цепных реакций свертывания крови. Эндокард образует створки всех 4 клапанов сердца (рис. 9).

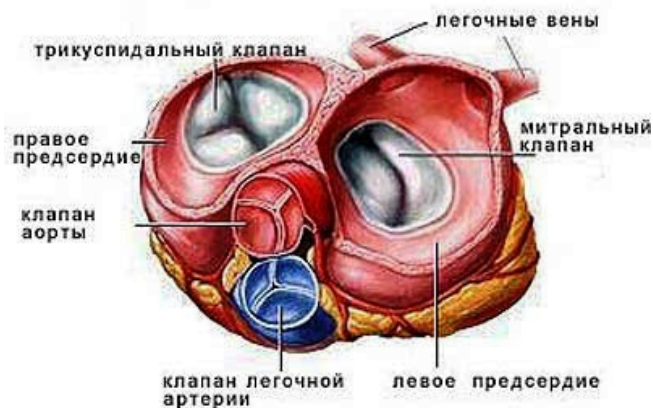


Рис. 9 Клапаны сердца (<http://www.fiziolog.isu.ru>).

Сердце обладает собственной системой кровоснабжения. Клиницисты, кардиологи говорят, что в человеческом организме *три* круга кровообращения, добавляя к уже известным *коронарный или венечный круг* (рис. 10). Артерии коронарного круга начинаются у основания аорты, их две: правая и левая. На верхушке сердца происходит слияние этих артерий. Явление, при котором один сосуд непосредственно переходит в другой, называется *анастомозом*. Затем кровь собирается в вены коронарного круга. Их больше, чем артерий. Наиболее крупные вены впадают в коронарный синус, который специальным отверстием открывается в правое предсердие. Коротко венечный круг можно представить так: аорта \Rightarrow правая и левая коронарные артерии \Rightarrow их мелкие ветви \Rightarrow капилляры \Rightarrow мелкие вены \Rightarrow крупные вены \Rightarrow коронарный синус \Rightarrow правое предсердие. Особенностью сердечной гемоциркуляции является почти полное прекращение движения крови по сосудам в момент сокращения, так как в это время коронарные артерии и, тем более, вены сдавливаются со всех сторон массивом миокарда, и кровоток замирает. В момент расслабления миокарда кровоток восстанавливается.

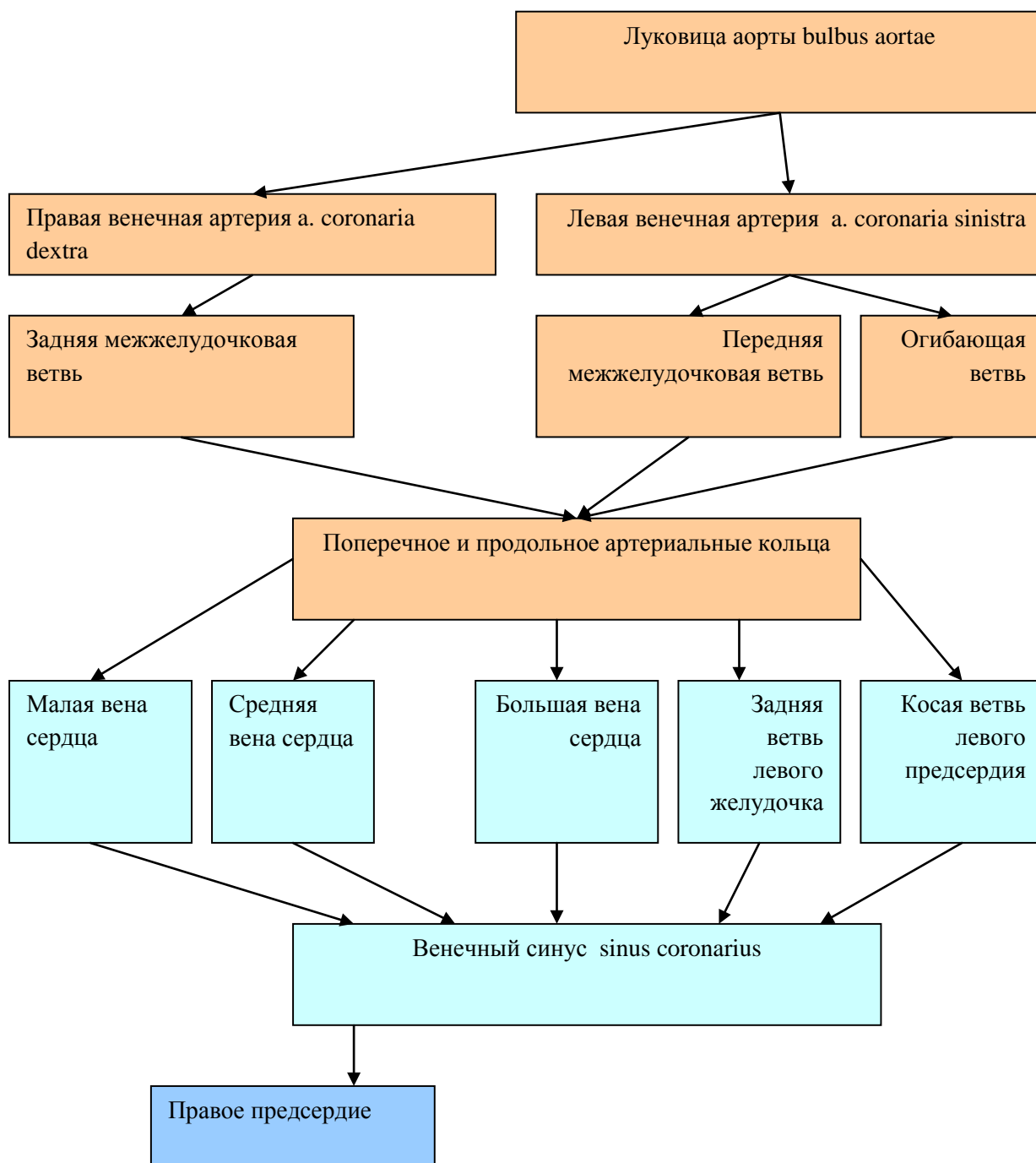


Рис. 10 Схема коронарных сосудов.

Строение камер сердца.

1. Правое предсердие. В нем имеются 4 отверстия. Три из них приносят кровь к предсердию – это 2 отверстия верхней и нижней полых вен и одно – коронарного синуса. Отверстия коронарного синуса и нижней полых вен иногда сохраняют тонкие мембранные перепонки – Евстахиеву – у вены (обнаружена в XVI в. (лат. *Eustachius*, итал. *Eustachio*) Евстахий Бартоломео (около 1510 – 1574гг.), итальянский анатом и врач, профессор анатомии. Один из основоположников научной анатомии, в основу которой положил сравнительно-анатомические исследования органов человека и

человеческого зародыша, а также патологоанатомические вскрытия. Впервые подробно описал орган слуха человека; открыл соединительный канал между внутренним ухом и носоглоточным пространством (т. н. евстахиева, или слуховая, труба), полулунный клапан нижней полой вены. Изучал и описывал строение др. органов. Создал "Анатомические таблицы" (38 рисунков), опубликованные в 1714г. В 1708 году опубликовал сочинение «Рассуждение о круговороте крови в сердце», в котором подробно описал особенности кровоснабжения различных отделов сердца. Описал: - Тебезия сосуда (синоним: Вьессена сосуда, самые малые вены сердца, *venae cordis minimae*) — вены, вливающиеся непосредственно в правое предсердие; собирают кровь от стенок правого и отчасти левого предсердия и их перегородки; - Тебезиевы отверстия (синоним: Ланнелонга отверстия, отверстия наименьших вен, *foramina venarum minimarum*) — точечные отверстия в межпредсердной перегородке и стенке правого предсердия, посредством которых в него открываются наименьшие вены сердца; - Тебезиев клапан (синоним: заслонка венечного синуса, *valvula sinus coronarii*) — заслонка, образованная эндокардом, прикрывающая отверстие венечного синуса в месте впадения его в правое предсердие.).

В течение внутриутробной жизни эти заслонки устремляют поток крови в нужном направлении, к овальному отверстию, сообщающему левое предсердие с правым. Дело в том, что у плода малый круг кровообращения не функционирует, так как легкие не дышат, значит, нет смысла отдавать кровь из правого предсердия в правый желудочек. 4-е отверстие в правом предсердии – атриовентрикулярное, снабжено 3-створчатый клапаном и пропускает кровь в правый желудочек.

2. Правый желудочек. Обладает, по сравнению с предсердием, более толстой мышечной стенкой. Выходной отдел из него снабжен тремя полулунными клапанами. Кровь из него направляется в легочный ствол. В этой половине сердца кровь – венозная.

3. Левое предсердие. Имеет 5 отверстий: на верхней стенке находятся 4 отверстия легочных вен, приносящих оксигенированную кровь из малого круга кровообращения. На дне предсердия находится атриовентрикулярное отверстие с двустворчатый клапаном – митральным.

4. Левый желудочек. Характерной особенностью его является очень толстая стенка – 1,2см, по сравнению с 0,3см у правого желудочка. Поступившая из предсердия кровь через выходной отдел поступает в аорту через отверстие с тремя полулунными клапанами.

2.3. Проводящая система сердца. Сердечный цикл.

Один из самых удивительных пунктов в строении сердца – его *проводящая система*. В 40-е гг. XIX века чешским естествоиспытателем и физиологом Яном Пуркинью в сердце были обнаружены и описаны удивительные клетки-«гибриды», а имя ученого впоследствии присвоили этим клеткам. Эти кардиомиоциты способны самостоятельно, без внешней помощи со стороны нервной системы, генерировать потенциалы действия (ПД), то есть, создавать электрические сигналы. Клетки Пуркинью не разбросаны беспорядочно по всему миокарду. Они образуют 3 скопления – узлы автоматии (рис. 11).

Синоатриальный узел – у. Киса-Флека (*A. Keith, 1866 – 1955гг., англ. анатом; M. W. Flack, 1882 – 1931гг., англ. физиолог*) – расположен под эпикардом под верхней полой

веной и связан с мускулатурой предсердий. Это наиболее важный узел (nodus sinoatrialis), водитель ритма (англ. – pacemaker) 1-го порядка. Генерирует 60-80 имп/мин.

Второй узел – атриовентрикулярный (nodus atrioventricularis), у. Ашоффа-Тавары – расположен в стенке между правыми предсердием и желудочком. В случае блокады проведения выполняет роль пейсмекера. Генерирует 40-50 имп/мин. *Карл Альберт Людвиг Ашофф (нем. Karl Albert Ludwig Aschoff, 1866 — 1942 гг.) разработал учение о собственной проводящей системе сердца, открыл (совместно с японским исследователем Сунао Таварой) у основания перегородки предсердий скопления своеобразно дифференцированных кардиомиоцитов — предсердно-желудочковый (атриовентрикулярный) узел, который был назван в их честь «узел Ашоффа — Тавары».*

Третье скопление – пучок Гиса (truncus, fasciculus atrioventricularis) – расположен в межжелудочковой перегородке, распадается на 2 части, ножки п. Гиса. Они ветвятся в обоих желудочках, образуя волокна Пуркинью. Пучок Гиса генерирует 30 имп/мин, волокна Пуркинью – 20 имп/мин. *Вильгельм Гис (нем. Wilhelm His, 1831—1904гг.) — известный швейцарский анатом, гистолог и эмбриолог.*

В норме роль 2 и 3 узлов автоматии сводится к проведению импульсов по всему массиву миокарда.

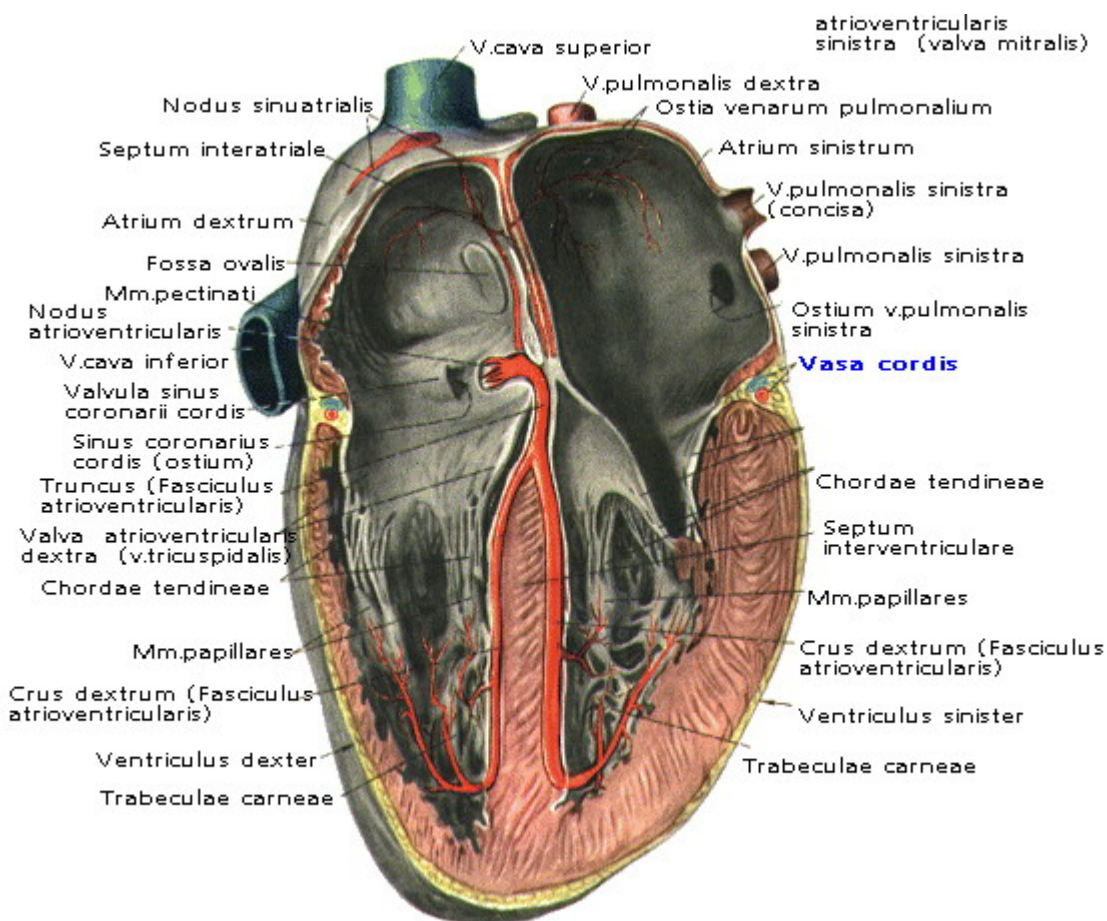


Рис. 11 Узлы автоматии сердца (по Р.Д. Синельников, 1973. <http://anatomy-atlas.ru>).

Работа сердца.

Нагнетательная функция сердца основана на чередовании *систо*лы и *диасто*лы желудочков (от греч. *systello* и *diastello*, соответственно, стягивание и расширение) (табл. 2). В момент систолы из желудочков выбрасывается 60-80мл крови. Это *систолический или ударный объем*. В зависимости от кислородного режима и эмоционального состояния сердце меняет свою деятельность в широких пределах. В покое у стандартного здорового человека массой около 70кг систолический объем составляет 65-70мл, ЧСС = 70 уд/мин, таким образом, минутный объем кровообращения составляет около 5л, а при тяжелой физической нагрузке он может возрасть до 30л.

Итак, сердечный цикл начинается с того, что кровь по венам притекает к сердцу. Из полых вен венозная кровь попадает в правое предсердие, а легочные вены приносят артериальную кровь в левое. Оба предсердия постепенно заполняются прибывающей кровью, одна часть которой в них задерживается, а другая понемногу перетекает в желудочки через открытые атриовентрикулярные отверстия. Но вот стенки предсердий напрягаются, их тонус начинает стремительно расти, кольцевые пучки миокарда смыкают отверстия легочных и полых вен, и в результате происходит сокращение миокарда – *систола предсердий*. При этом вся кровь из них энергично выжимается в соответствующие желудочки, стенки которых в этот момент расслаблены. Эта фаза продолжается 0,1с, причем систола предсердий как бы наслаивается на последние мгновения *диастолы желудочков*.

Вторая фаза – *систола желудочков* – следует непосредственно за первой, начинаясь с периода напряжения миокарда. Это продолжается в среднем 0,08с: за 0,05с возбуждение охватывает всю желудочковую мышцу, тонизируя ее, но еще не приводя к возрастанию давления в камерах сердца, а за 0,03с в полостях желудочков происходит быстрое увеличение давления, достигающее значительных величин. При этом кровь не может устремиться обратно, в предсердия, так как вместе со всем миокардом желудочков напрягаются мясистые перекладки и сосочковые мышцы, натягивая сухожильные нити створок клапанов в отверстия, и не позволяя им «выпадать» в предсердия.

После достижения максимальной степени напряжения начинается период сокращения всего миокарда желудочков, длящийся 0,25с, то есть, совершается *систола желудочков*. За половину этого времени лавинообразное нарастание давления до 200мм рт. ст. в левом и до 60мм рт. ст. в правом желудочках приводит к энергичному выжиманию большей части крови в отверстия, соответственно, аорты и легочного ствола, прижав их клапаны к их же стенкам. Остаток крови выбрасывается из сердца за остальное время под меньшим давлением, причем предсердия уже расслаблены и начали принимать кровь из вен, то есть, систола желудочков наслаивается на диастолу предсердий.

Дальше миокард желудочков расслабляется, вступая на 0,47с в свою диастолу. Учитывая, что она накладывается на предшествующую диастолу предсердий, говорят об *общей диастолической паузе*. Полулунные створки аортального и легочного клапанов самую же кровью отодвигаются от стенок сосудов, смыкаются и полностью перекрывают просвет артерии. Это занимает около 0,04с. Следующие 0,08с миокард отдыхает, створки митрального и трехстворчатого клапанов закрыты, но, когда в желудочках давление становится ниже, чем в предсердиях, клапаны открываются. Весь объем крови, который успел накопиться в предсердиях, за 0,08с перетекает в соответствующий желудочек. Кровь из полых и легочных вен еще 0,17с медленно заполняет правое и левое предсердия. Сердце на пороге нового цикла (рис. 9).

Итак, время систол сердца составляет 0,43с, а диастол – 0,47с. Учитывая наслоение первых 2 фаз цикла одна на другую, в среднем, продолжительность сердечного цикла – 0,8с.

Таблица 2.

Сердечный цикл.

№	Фаза	Продолжительность процесса в сердце, с	Движение крови в сердце
I	<i>Общая диастола</i>	0,25с. Расслабление миокарда предсердий и желудочков. Атрио-вентрикулярные отверстия открыты.	Кровь по венам притекает к сердцу: из полых вен и венозного синуса – в правое предсердие; из лёгочных вен – в левое предсердие. Кровь свободно стекает в желудочки.
II	<i>Пресистолический период</i>	0,1с. Систола предсердий	Отверстия вен сжаты миокардом. Кровь из предсердий выдавливается в желудочки через створчатые клапаны.
III	<i>Систола желудочков 0,33с</i>	0,08с. Период напряжения миокарда: 0,05с – охват возбуждением миокарда, асинхронное сокращение и 0,03с – быстрое повышение давления крови в полостях желудочков и изометрическое сокращение.	Атрио-вентрикулярные отверстия закрыты створчатыми клапанами и кровь не может вернуться обратно в предсердия.
		0,25с. Период изгнания. Сокращение всего массива миокарда.	Кровь из левого желудочка направляется в аорту, а из правого желудочка – в лёгочный ствол. Створки полулунных клапанов открыты.
IV	<i>Общая диастола</i>	0,04с. Протодиастолический период.	Кровь из вен начинает заполнять предсердия.
		0,08с. Диастола предсердий, фаза изометрического расслабления. Переход к I фазе.	Изометрическое расслабление миокарда. Объём крови, который успел накопиться в предсердиях, заполняет соответствующий желудочек.

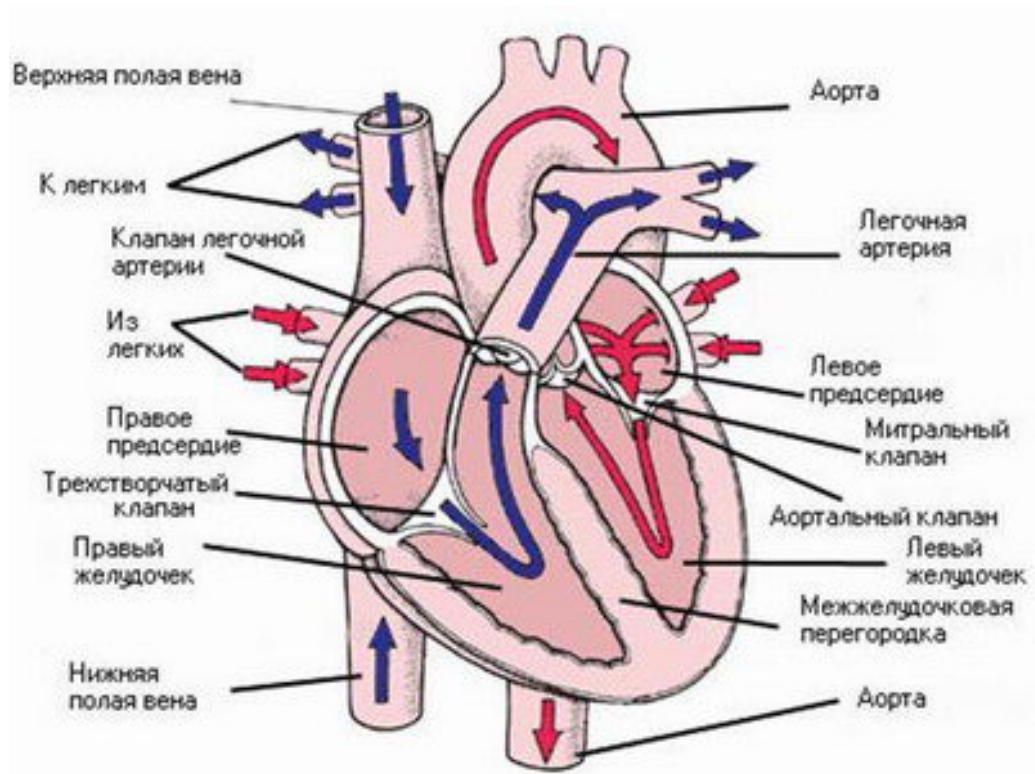


Рис. 12 Движение крови в сердце (<http://surgery.pommed.ru>).

3. Малый круг кровообращения.

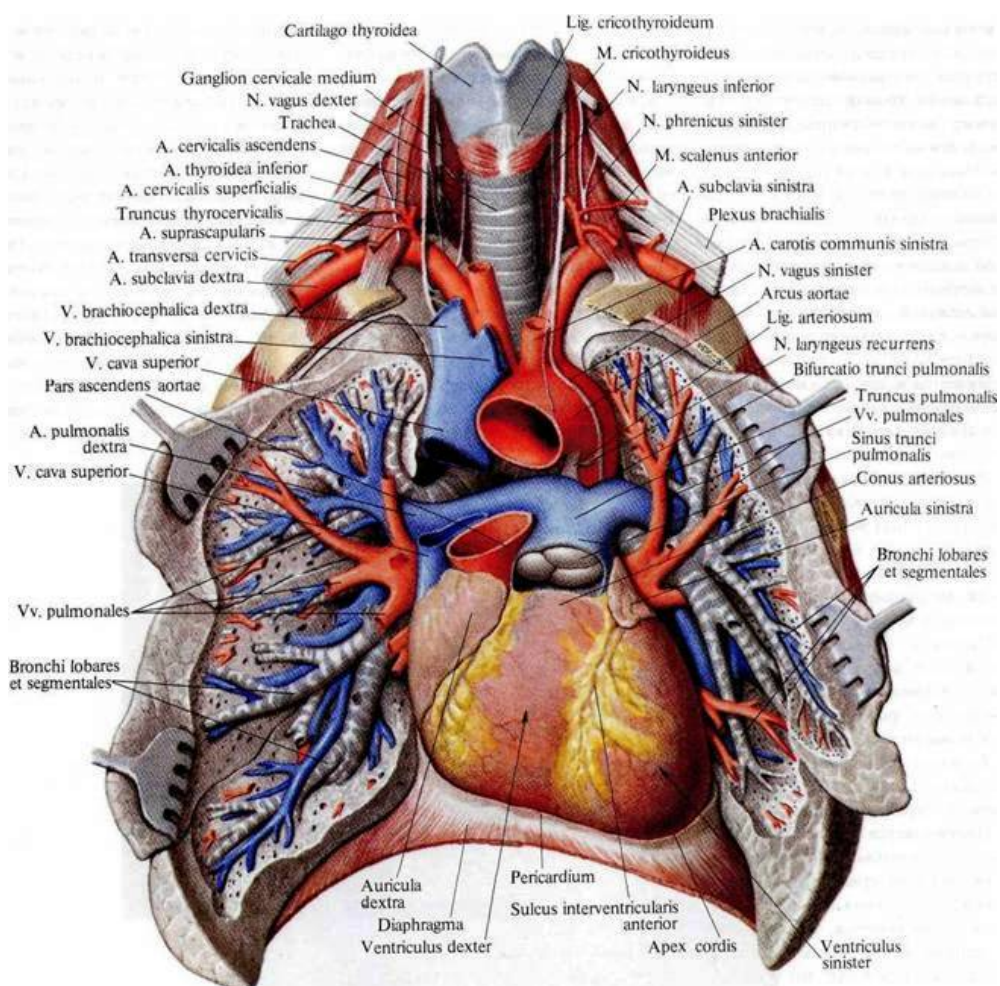


Рис. 13 Сосуды малого круга кровообращения (по Р.Д. Синельников, 1973. <http://anatomy-atlas.ru>).

Большой и малый круги кровообращения образуются выходящими из сердца сосудами и представляют собой замкнутые круги.

Малый круг кровообращения (рис. 13) включает в себя легочный ствол (*truncus pulmonalis*) (рис. 13, 14) и две пары легочных вен (*vv. pulmonales*). Он начинается в правом желудочке легочным стволом, который затем разветвляется на 2 легочные артерии — правую и левую. Артерии несут легочным альвеолам венозную кровь. Обогащаясь кислородом в легких, кровь возвращается по легочным венам в левое предсердие, а оттуда поступает в левый желудочек. Выходящие из ворот легких, вены, как правило по две из каждого легкого несут обогащенную кислородом кровь. Выделяют правые и левые легочные вены, среди которых различают нижнюю легочную вену (*v. pulmonalis inferior*) и верхнюю легочную вену (*v. pulmonalis superior*).

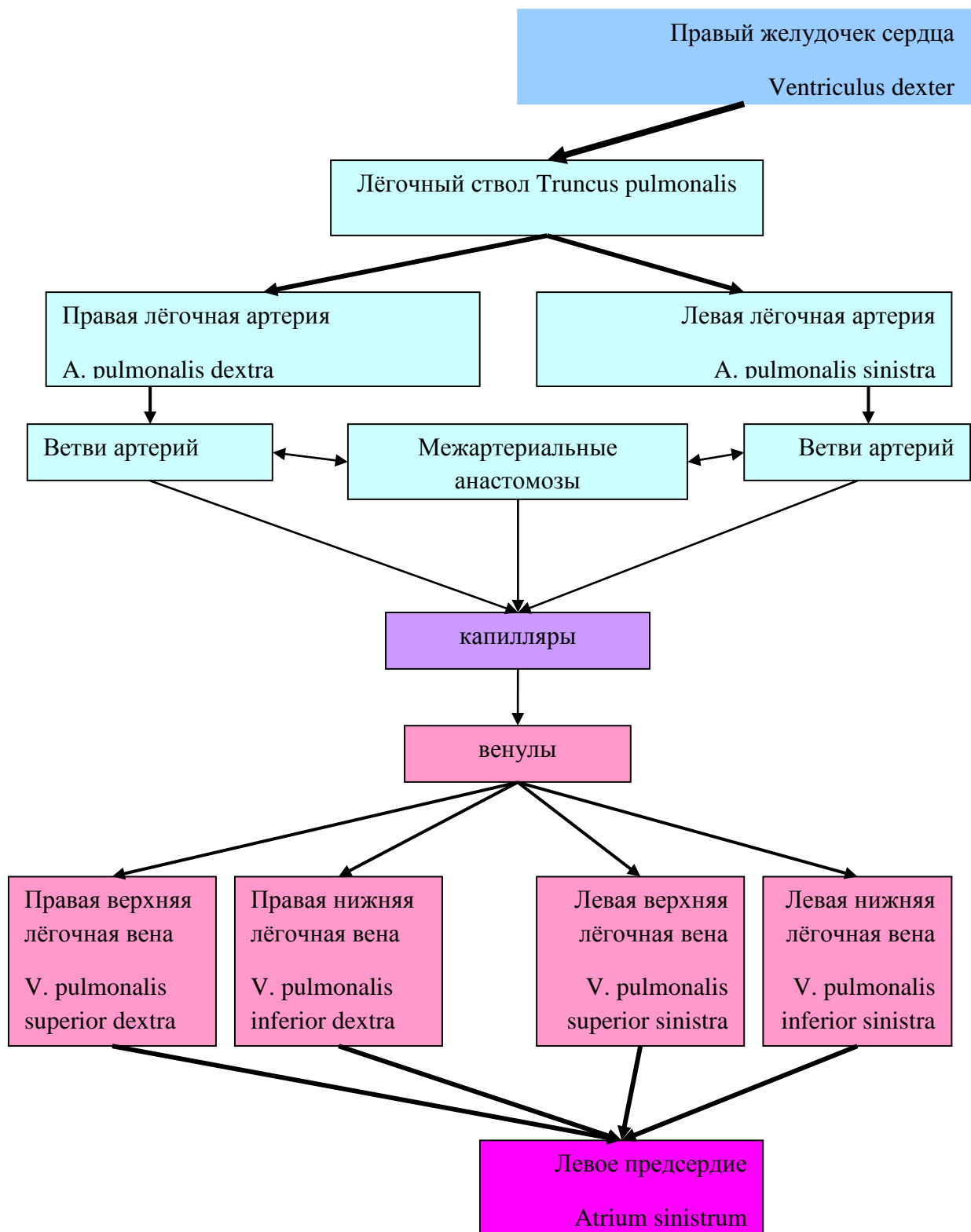


Рис. 14 Схема сосудов малого круга кровообращения.

4. Артерии большого круга.

4.1. Артерии дуги аорты.

Аорта (aorta) – крупный непарный сосуд, с которого начинается система большого круга кровообращения. Это артерия эластического типа. Аорта начинается от устья полулунного клапана левого желудочка, доходит до уровня L_{IV} и подразделяется на восходящую аорту, дугу и нисходящую аорту. От дуги аорты отходят три крупные артерии, питающие кровью органы головы, шеи и верхней конечности (рис. 15).

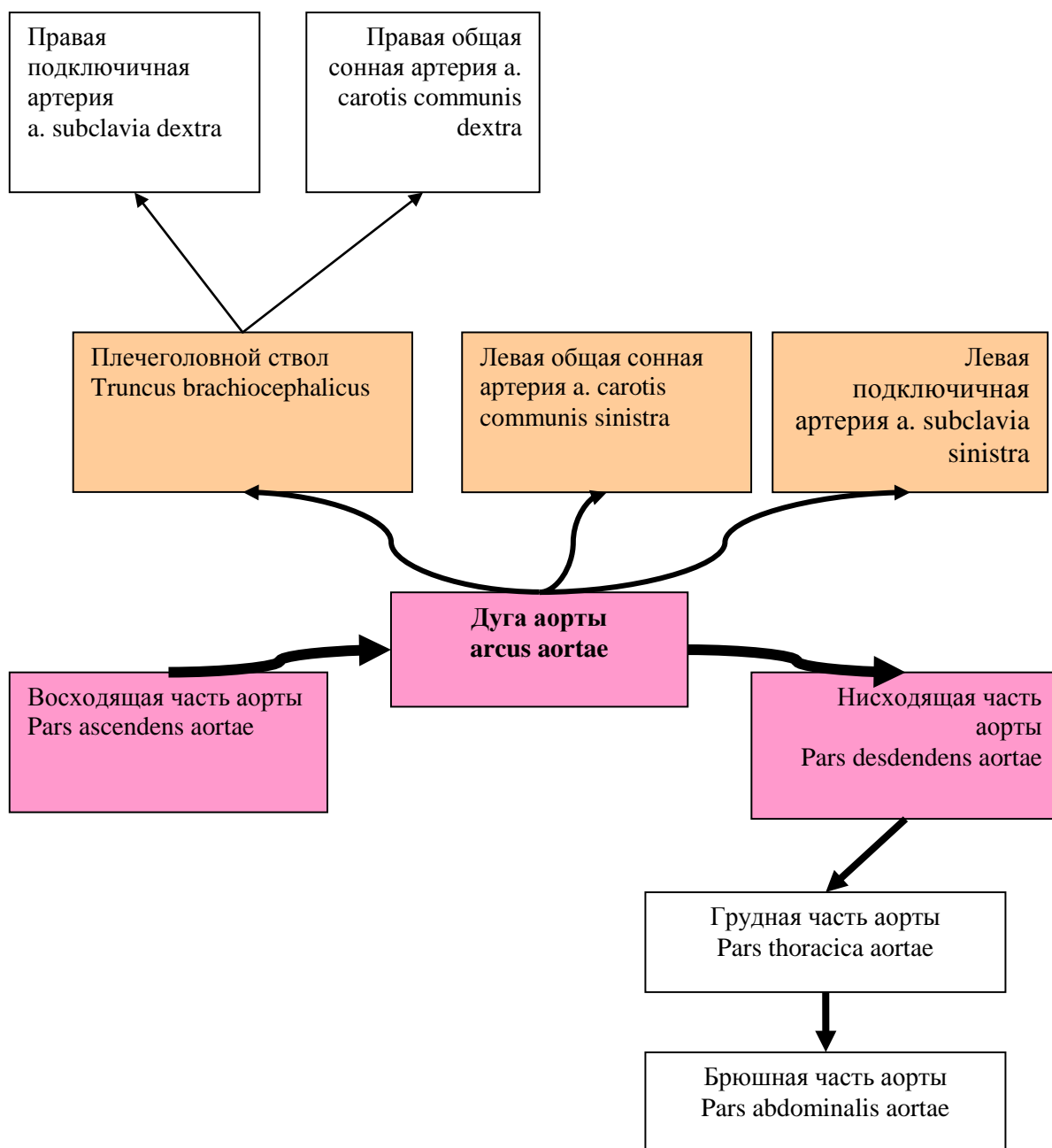


Рис. 15 Артерии дуги аорты.

Ветви дуги аорты.

1. Общая сонная артерия (a. carotis communis) справа отходит от плечеголового ствола, а слева – от дуги аорты. Длина правой артерии 6-12см, левая на 2-3см длиннее. На уровне верхнего края щитовидного хряща делится на наружную и внутреннюю сонные артерии (рис. 16).

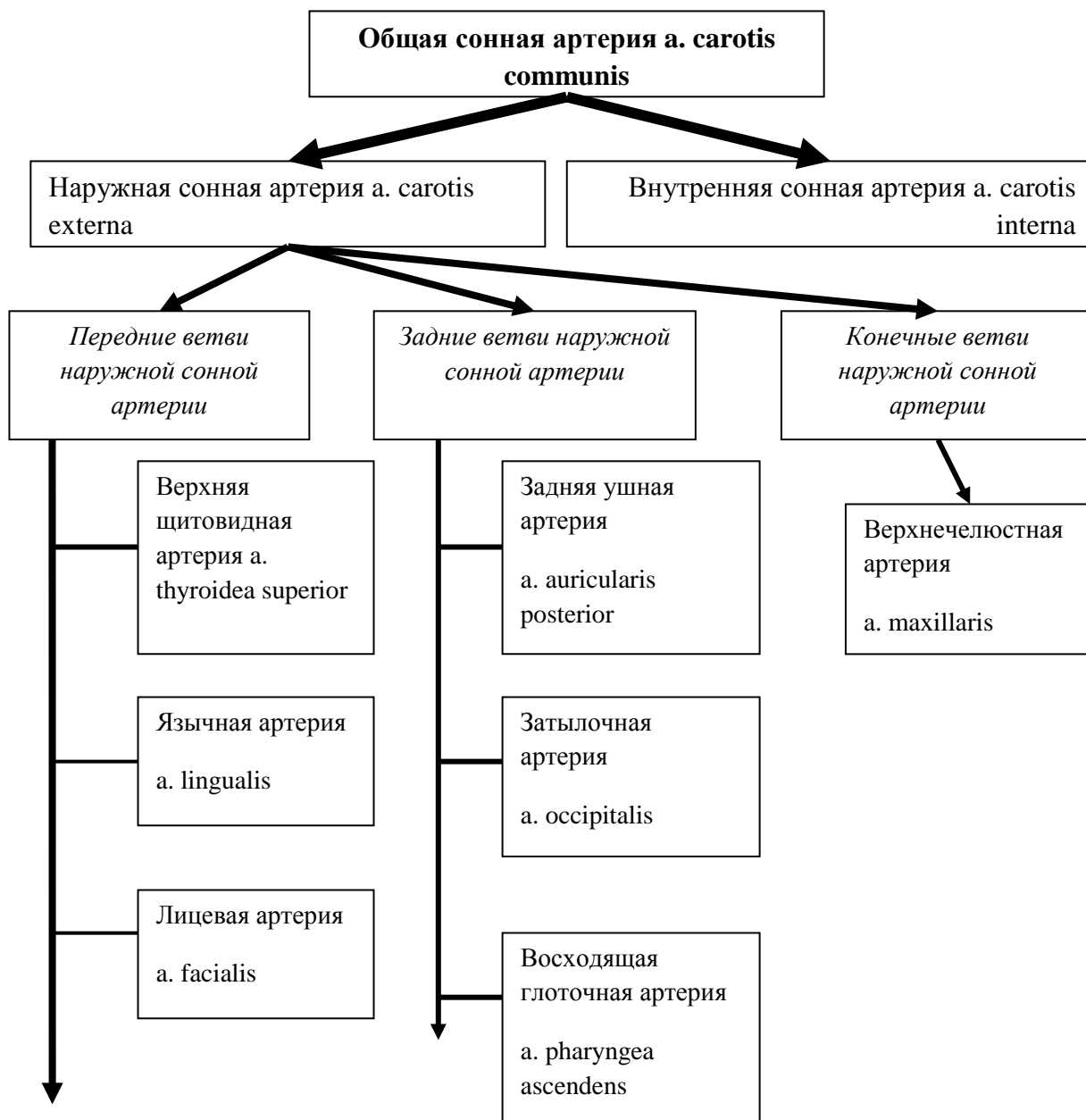


Рис. 16 Система наружной сонной артерии.

Внутренняя сонная артерия (a. carotis interna) входит в основание черепа через одноименный канал височной кости и делится на концевые ветви – переднюю и среднюю мозговые артерии (рис. 17). Головной мозг получает питание от двух сонных и двух позвоночных артерий, отходящих от подключичных. Внутренние сонные артерии проникают в полость черепа через каналы сонной артерии и делятся на основании черепа у наружного угла зрительного перекреста на два крупных мозговых сосуда: переднюю

мозговую и среднюю мозговую артерию. Обе передние мозговые артерии от правой и левой сонных артерий соединяются поперечным сосудом - передней соединительной артерией. Средняя мозговая артерия - самая крупная среди ветвей сонной артерии — питает центральные узлы полушария и всю боковую поверхность полушария мозга, отвечающую за движение, чувствительность и речь. Позвоночные (вертебральные) артерии поднимаются к основанию черепа через отверстия в поперечных отростках шести верхних шейных позвонков и проникают в полость черепа через большое затылочное отверстие. Вступив в полость черепа, позвоночные артерии сливаются и образуют непарную основную артерию (базиллярную от "basis - основа"). Основная артерия делится на две парные задние мозговые артерии. Эта система называется вертебро-базиллярной.

Задние мозговые артерии через две соединительных артерии образуют связи со средней и передней мозговой артерией, формируя артериальный Виллизиев круг (рис. 17), который служит для компенсации кровотока при нарушении проходимости одной из четырех артерий шеи за счет перетоков из других сосудистых бассейнов. Назван в честь английского врача Томаса Виллиса. *Томас Виллис (1621-1675гг.) известен своими работами в области анатомии и физиологии головного мозга и его сосудов. Именно он впервые описал систему анастомозов на базисной поверхности головного мозга, которая теперь известна как «артериальный круг великого мозга, или круг Виллизия».*

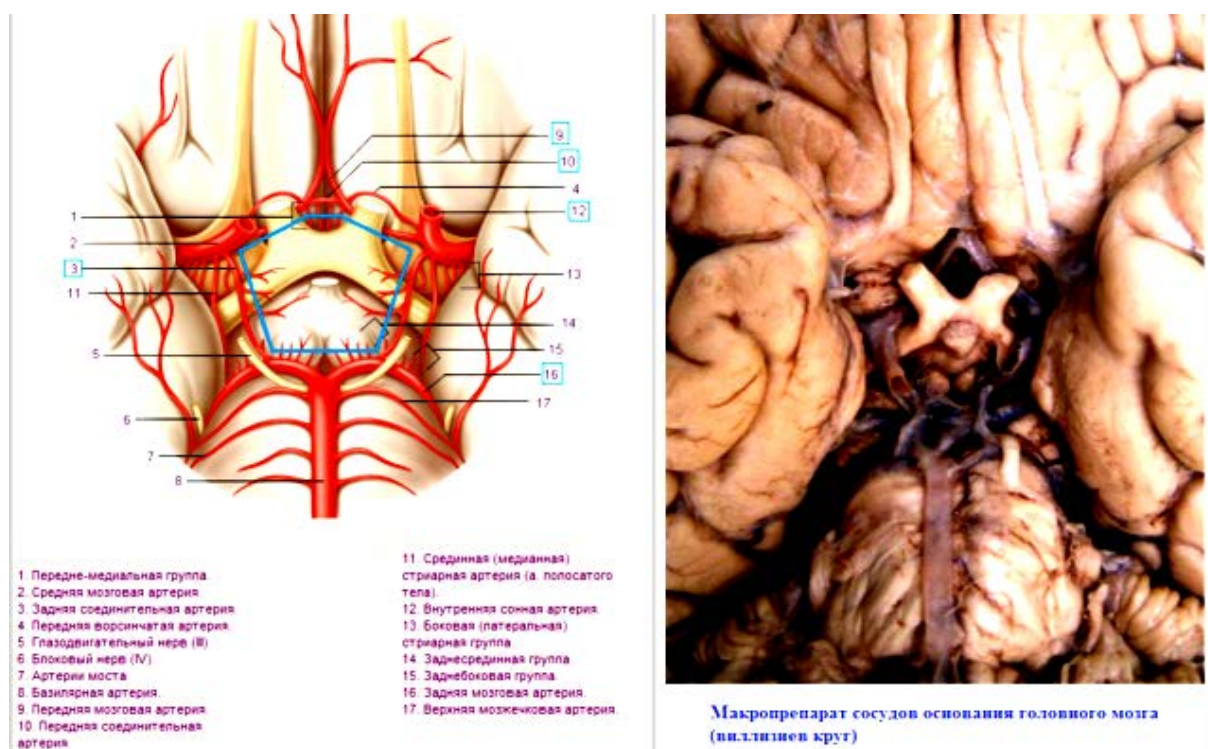


Рис 17. Артерии основания головного мозга (<http://laesus-de-liro.livejournal.com>).

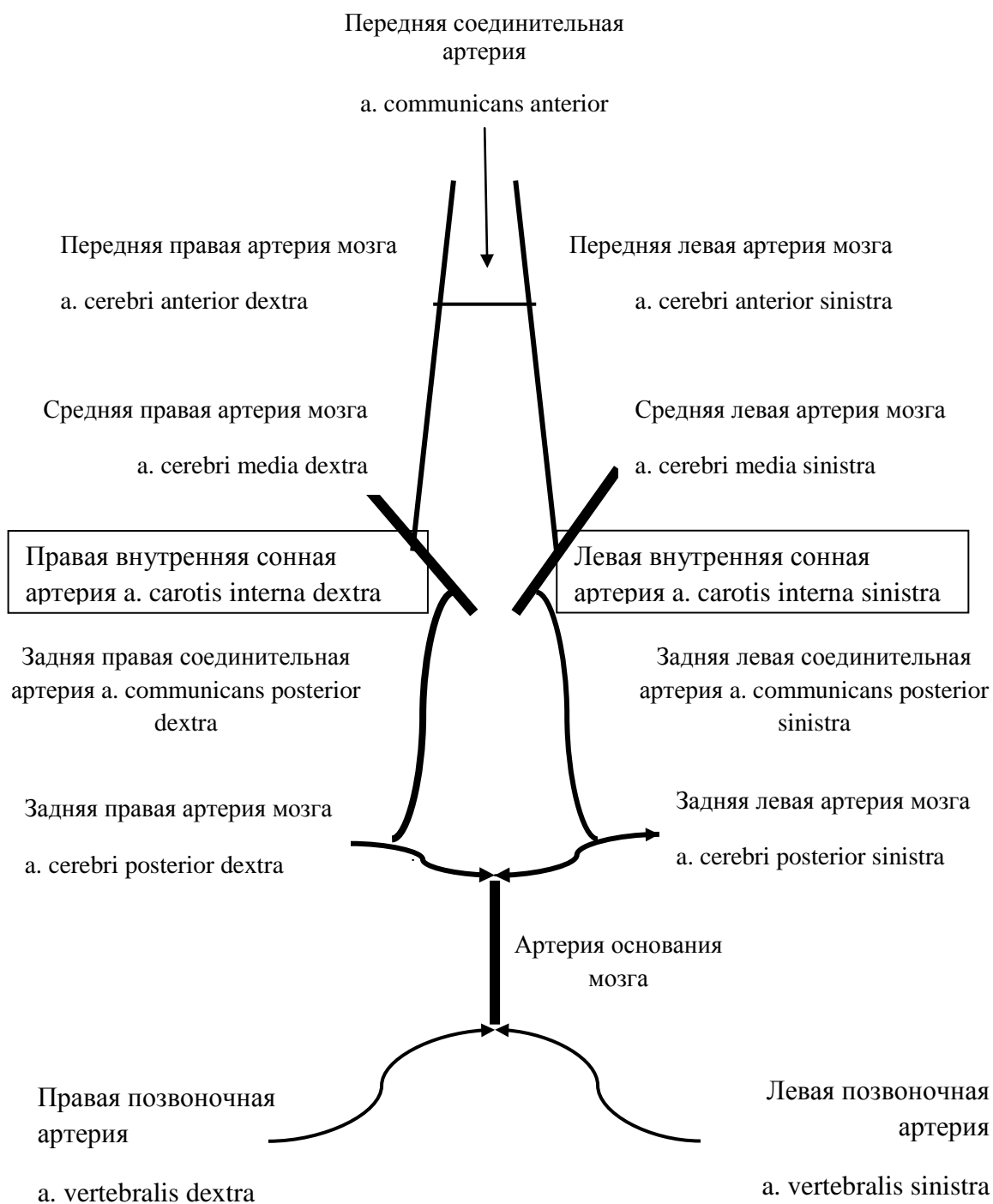


Рис. 18 Артерии основания мозга (Виллизиев круг).

2. Подключичная артерия (a. subclavia) справа начинается от плечеголового ствола, а слева от дуги аорты и дает ряд ветвей. На шее лежит поверхностно и может служить для введения фармакологических средств и остановки кровотечения. Одна из ветвей – позвоночная артерия, входящая в систему Виллизиева круга. Остальные ветви позвоночной а. питают собственные мышцы груди и шеи (рис. 19, 20).

Подкрыльцовая артерия (a. axillaris) продолжается в плечевую артерию (a. brachialis) (рис. 20, 21), которая огибает плечевую кость, питает мышцы плеча и отдает ветви, спускающиеся к локтевому суставу. В области этого сустава формируется богатая

сеть артериальных коллатералей. На ладони располагаются 2 артериальные дуги – поверхностная и глубокая, помимо которых на кисти образуются ладонная и тыльная запястные сети, образующие многочисленные анастомозы и продолжающиеся в артерии пальцев. Собственные артерии пальцев находятся на обращенных друг к другу защищенных поверхностях, что можно считать приспособлением к манипуляциям и защитным механизмом.

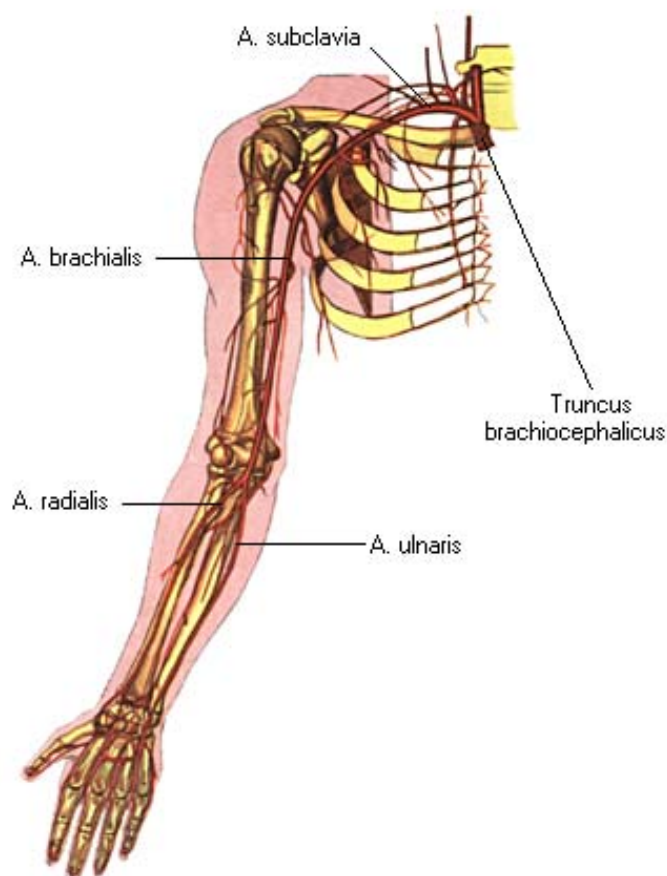


Рис. 19 Схема артерий верхней конечности (по Р.Д. Синельников, 1973. <http://anatomiya-atlas.ru>).

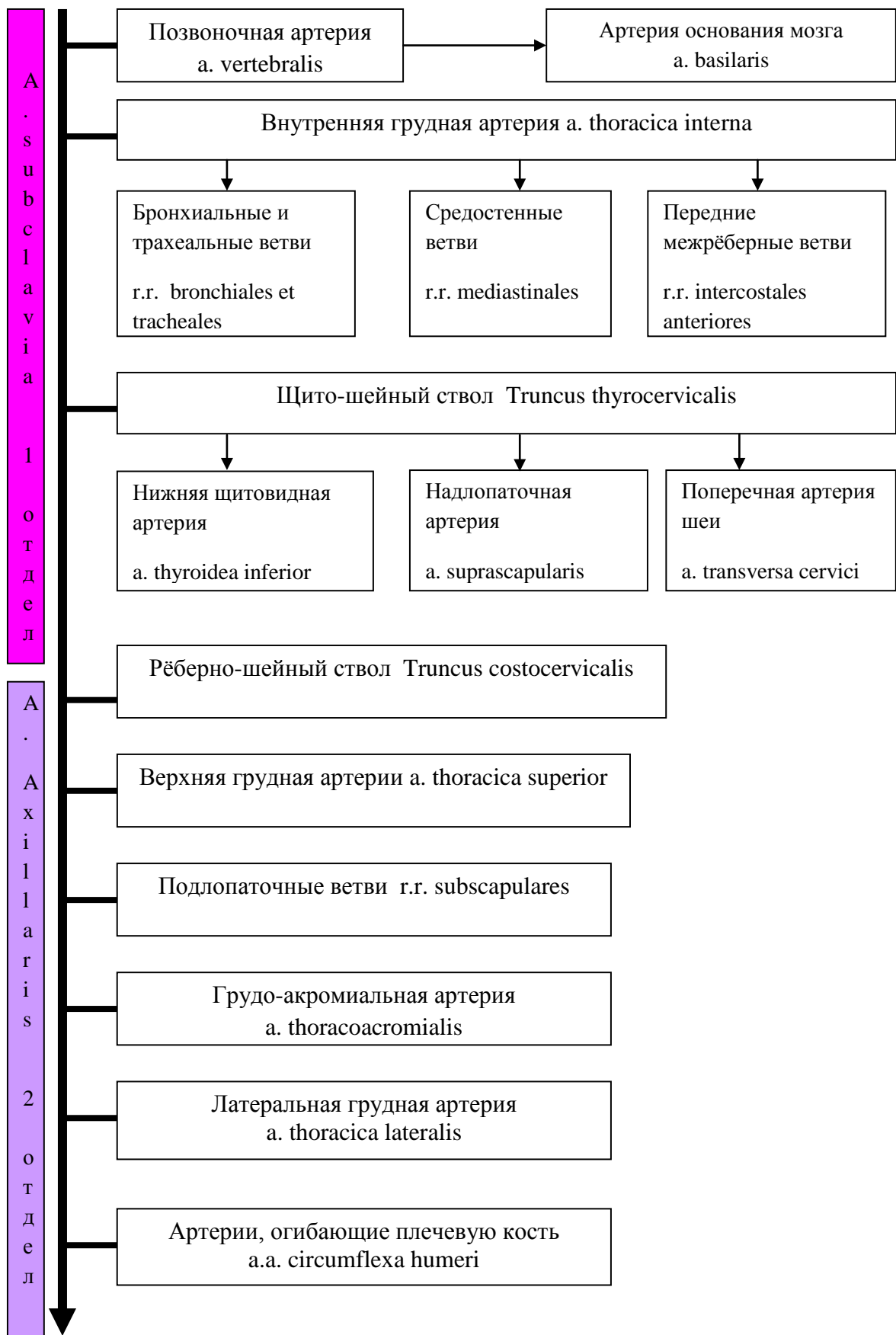


Рис. 20 Система подключичной артерии.

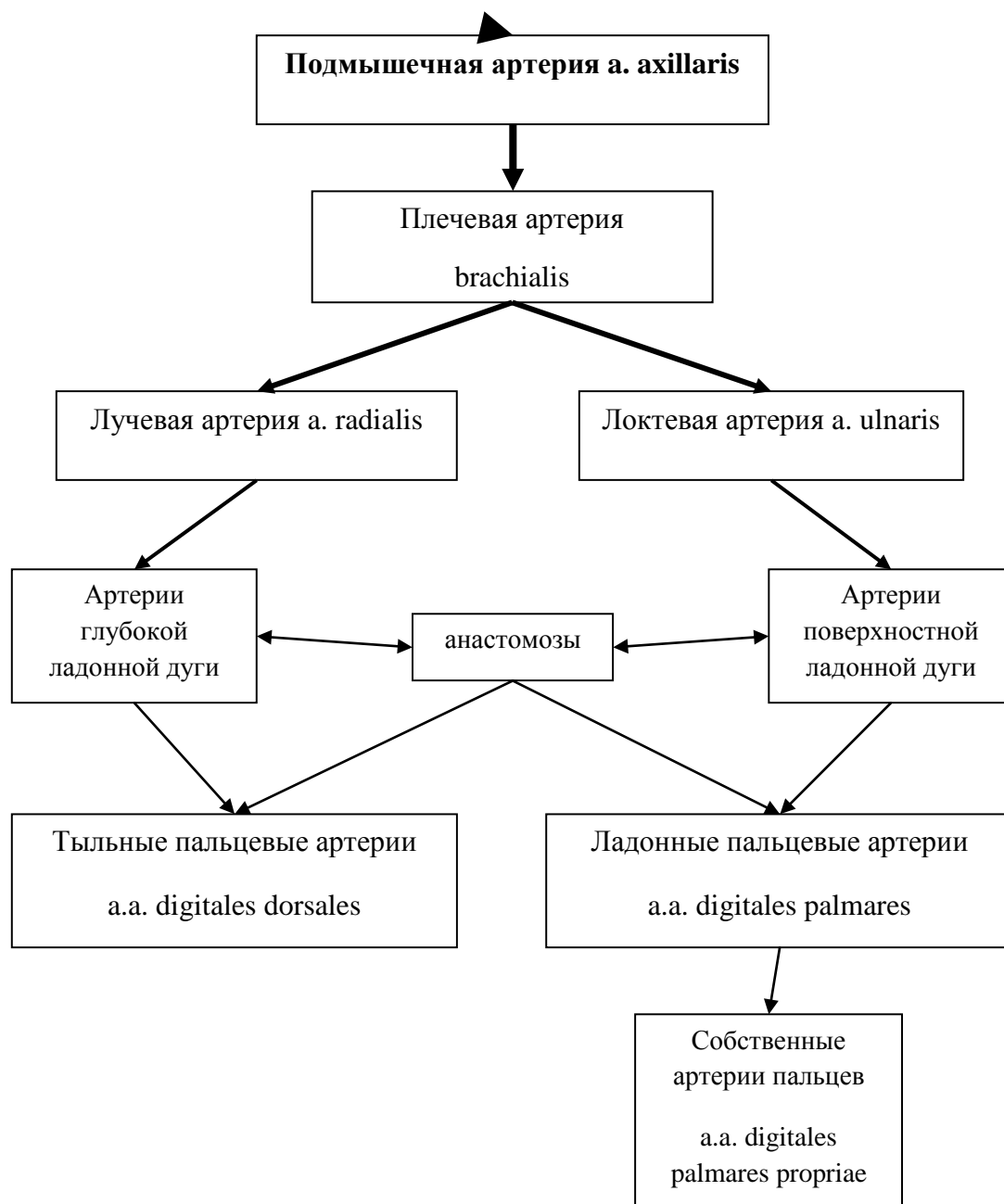


Рис. 21 Система подключичной артерии - артерии руки.

4.2. Ветви грудной и брюшной аорты.

Грудная аорта (aorta thoracalis) располагается в заднем средостении и прилегает к позвоночнику. Дает пристеночные (париетальные) и внутренностные (висцеральные) ветви (рис. 22, 23).

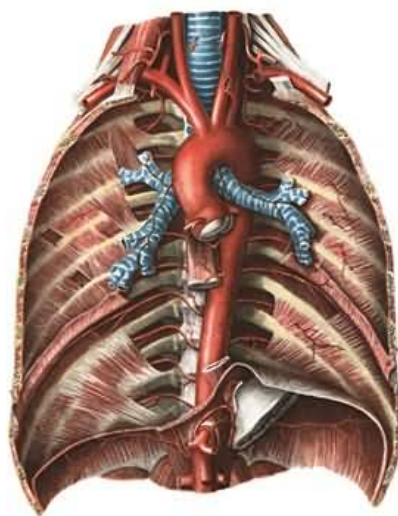
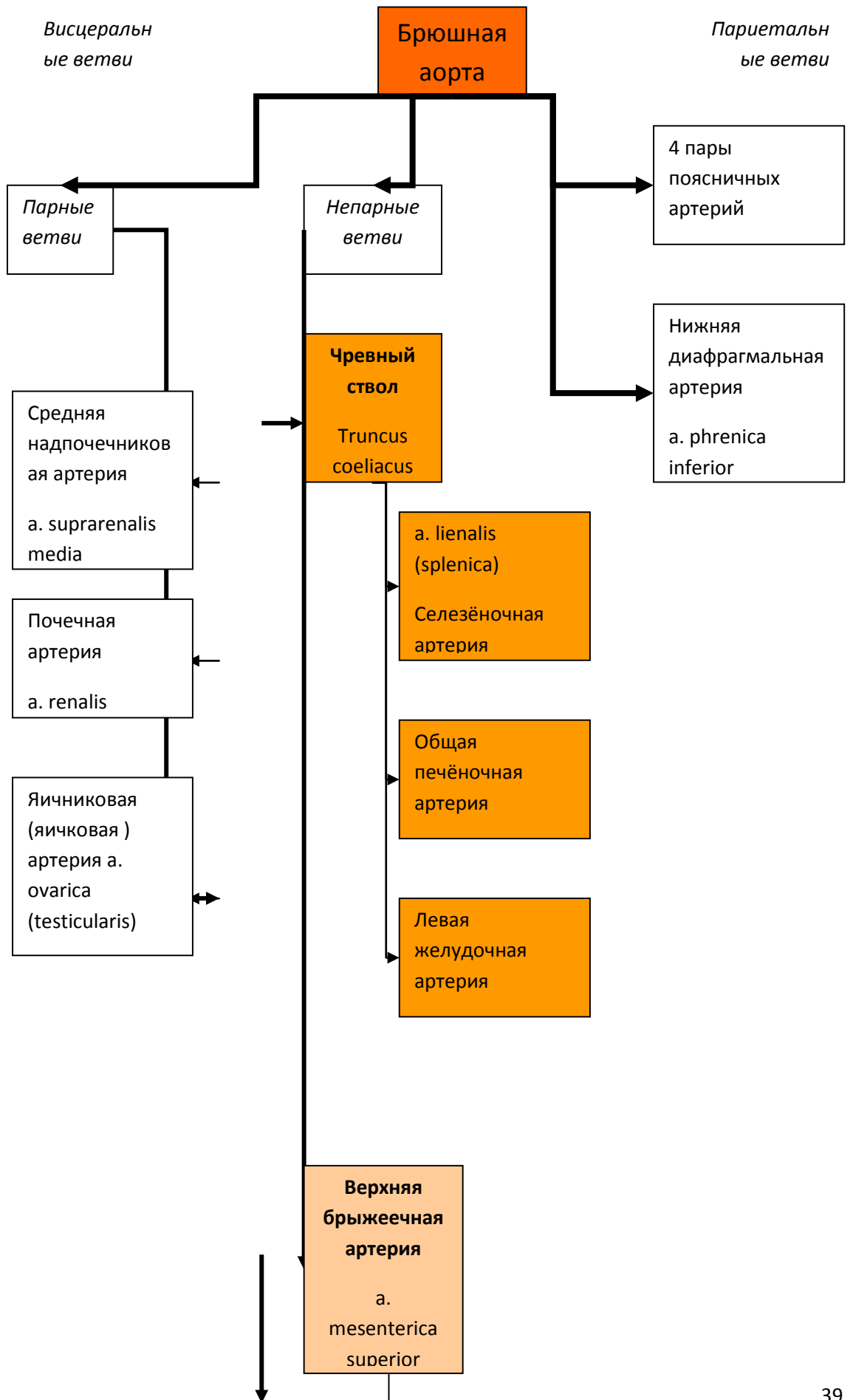


Рис. 22 Грудная аорта (по Р.Д. Синельников, 1973. <http://anatomy-atlas.ru>).

Брюшная аорта (aorta abdominalis) является продолжением грудной, начинается на уровне Th_{xii} и доходит до уровня L_{iv}-L_v. Ветви брюшной аорты также делятся на пристеночные и внутренностные (рис. 24). Пристеночные ветви – парные, снабжающие мышцы и кожу спины и живота. Внутренностные ветви снабжают соответствующие органы брюшной полости и являются как парными, так и непарными. Для верхней и нижней брыжеечных артерий характерен рассыпной тип ветвления сосудов.

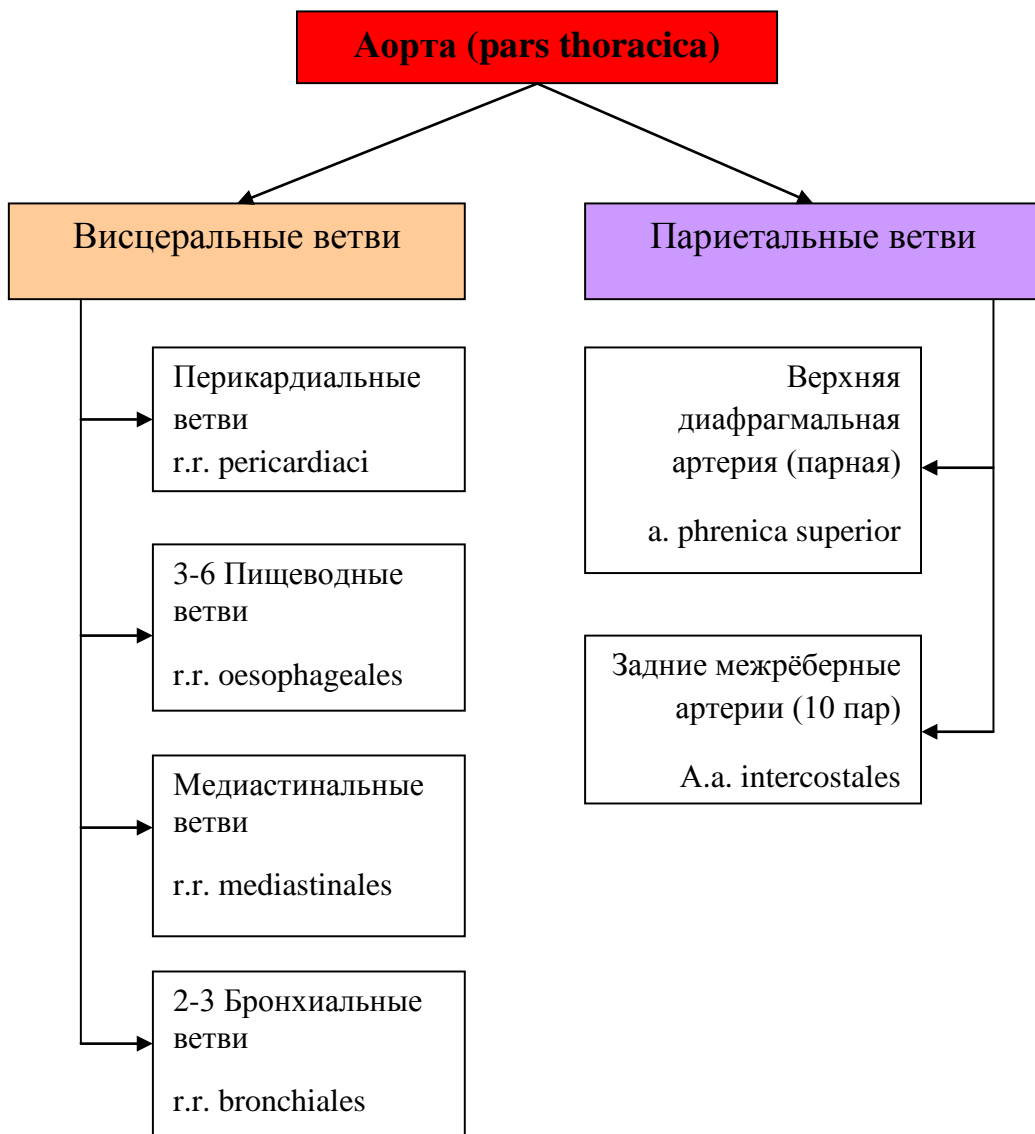

Рис. 23 Сосуды грудной аорты.



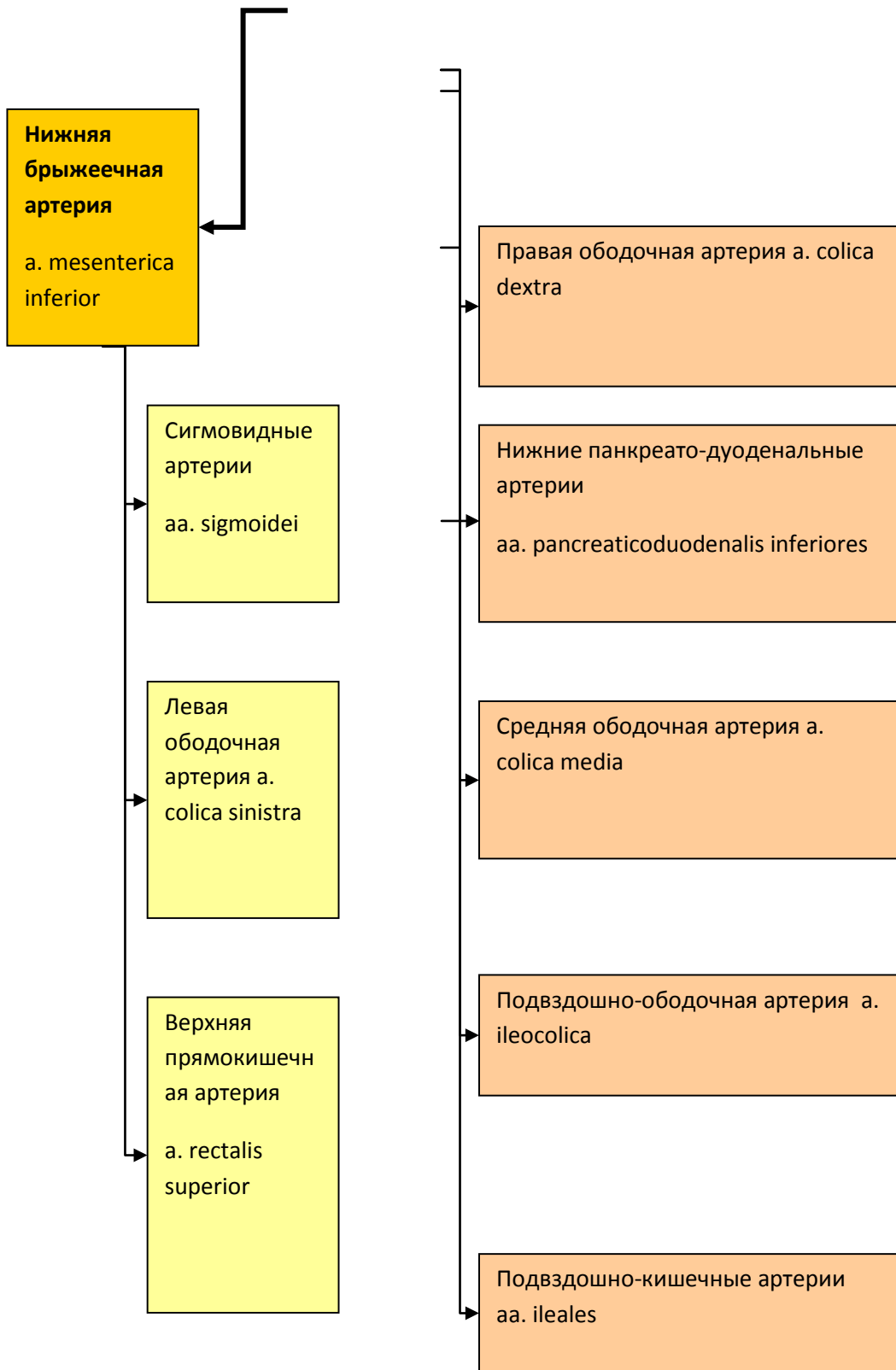


Рис. 24 Сосуды брюшной аорты

Особенности кровоснабжения почек.

Начавшаяся от аорты почечная артерия (a. renalis) делится на главные внутрипочечные ветви, от которых отходят междольковые артерии, анастомозирующие друг с другом с образованием дуговых артерий, окружающих почечные пирамиды. От них в корковое вещество почки отправляются многочисленные междольковые веточки, от которых *под прямым углом* берут начало приносящие артериолы. Венозная система почки представлена в обратном порядке. Междольковые вены коры впадают в дуговые вены, те собираются в междольковые вены, образующие в своей совокупности почечную вену, отдающую кровь непосредственно в нижнюю полую вену.

Основной интерес представляет собой процесс *фльтрации крови* в почках, который осуществляется в структурно-функциональных единицах – *нефронах*. В нефронах требующая очистки плазма крови проникает в капсулу сосудистого клубочка, а из системы почечных канальцев вода возвращается обратно в кровяное русло, ненужные вещества уходят в собирательные трубочки, образуя в конечном итоге мочу. Начало процесса фильтрации плазмы - в приносящих артериолах, которые отходят от дуговых артерий *под прямым углом*. В артериях поток крови по законам гидравлики распределяется следующим образом: форменные элементы в большинстве своем расположены в центре потока, а плазма в основном по периферии. При этом ветвление артерии не вносит какого-то существенного изменения в этот порядок, так как веточка отходит полого и поток успевает равномерно распределиться. В почках же, при ветвлении артерий *под прямым углом*, она заполняется плазмой больше, чем форменными элементами.

Во-вторых, приносящая артериола клубочка толще выносящей (рис. 25), что неминуемо приводит к повышению давления в клубочке. Под действием высокого давления кровь начинает фильтроваться. Поры в эндотелии капилляров задерживают лишь крупные структуры – клетки крови, молекулы с $M > 400000$. Через фильтр свободно проникают вода, электролиты, аминокислоты, глюкоза, мочевины, витамины, элементы буферных систем и т.п. Всё это называется *первичной мочой*.

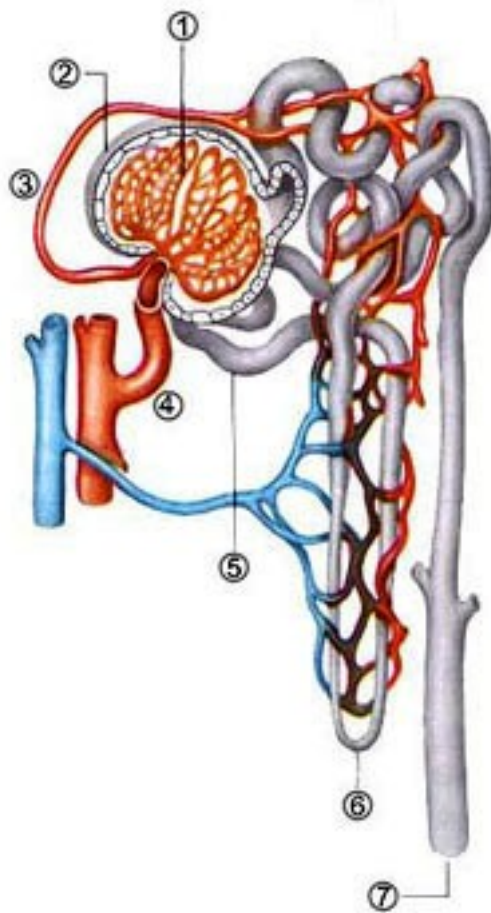


Рис. 25 «Чудесная артериальная сеть» в нефроне (<http://laesus-deliro.livejournal.com>).

1 – капилляры клубочка; 2 – капсула клубочка; 3 – выносящая артериола; 4 – приносящая артериола; 5 – проксимальный извитой каналец; 6 – петля Генле; 7 – собирательная трубочка.

Выше мы подчеркивали принцип строения микроциркуляторного русла в сосудистой системе: артерия \Rightarrow капилляр \Rightarrow вена. Почка нам демонстрирует «чудесную сеть» – артериальную, *rete mirabile arteriosum*. Больше нигде в организме не встречается последовательность: артерия \Rightarrow капилляр \Rightarrow артерия.

Выносящая артериола разбивается на капилляры повторно, на этот раз как обычно - артерия \Rightarrow капилляр \Rightarrow вена. Оплетая канальцы и петлю Генле, капилляры обеспечивают газообмен и собираются в междольковую вену.

Через сосудистую систему почек за одну минуту протекает более 1 л крови, то есть, около 700мл плазмы, из которых фильтруется 120мл/мин. В сутки это составляет более 170л первичной мочи. Из 170-180л первичной мочи наружу выводится лишь 1-

1,5л/сут *вторичной мочи*. 99% с лишним фильтрата реабсорбируется в проксимальных извитых канальцах, петлях, дистальных канальцах и собирательных трубочках.

4.3. Система общей подвздошной артерии.

Концевыми ветвями брюшной аорты являются общие подвздошные артерии (a. iliaca communis dextra и a. iliaca communis sinistra). На уровне крестцово-подвздошного сустава каждая из них делится на наружную и внутреннюю подвздошную артерию (a. iliaca interna и a. iliaca externa). Внутренняя подвздошная артерия питает стенки малого таза, передней брюшной стенки, ягодичные мышцы и тазобедренный сустав, также дает ряд внутренностных ветвей к органам малого таза (рис. 26). Наружная подвздошная артерия питает мышцы живота и таза, а также нижней конечности (рис. 27). Здесь, как и на верхней конечности, развито коллатеральное кровообращение. Артериальные сети хорошо выражены вокруг коленного сустава, лодыжки и стопы. Хорошо развиты сосуды, питающие ягодичные мышцы, также малоберцовая, передняя и задняя большеберцовые артерии, вместо одной общей артерии голени у приматов. Это приспособление к изменениям опорно-двигательного аппарата в связи с прямохождением.

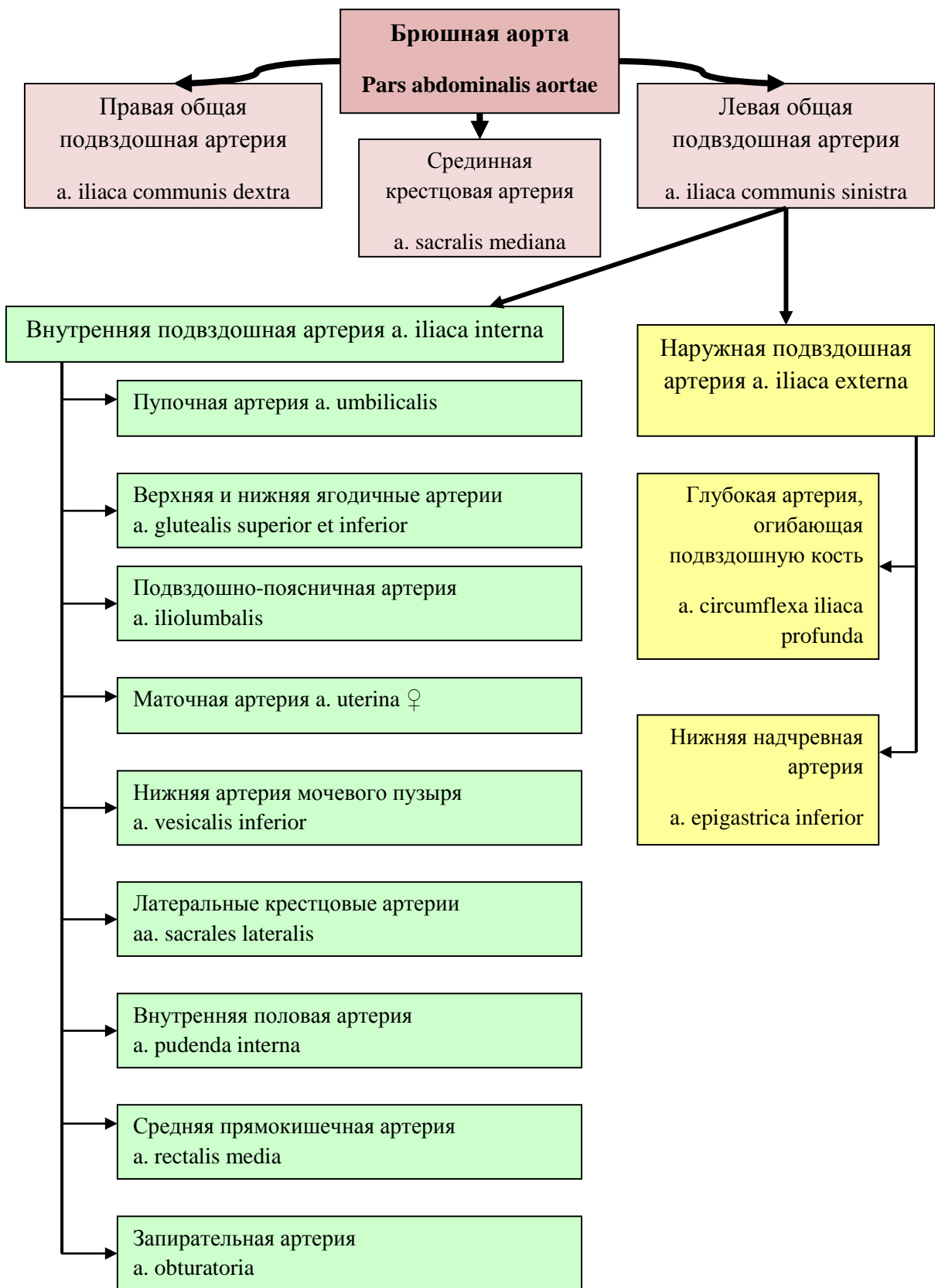

Рис. 26 Артерии внутренней подвздошной артерии.

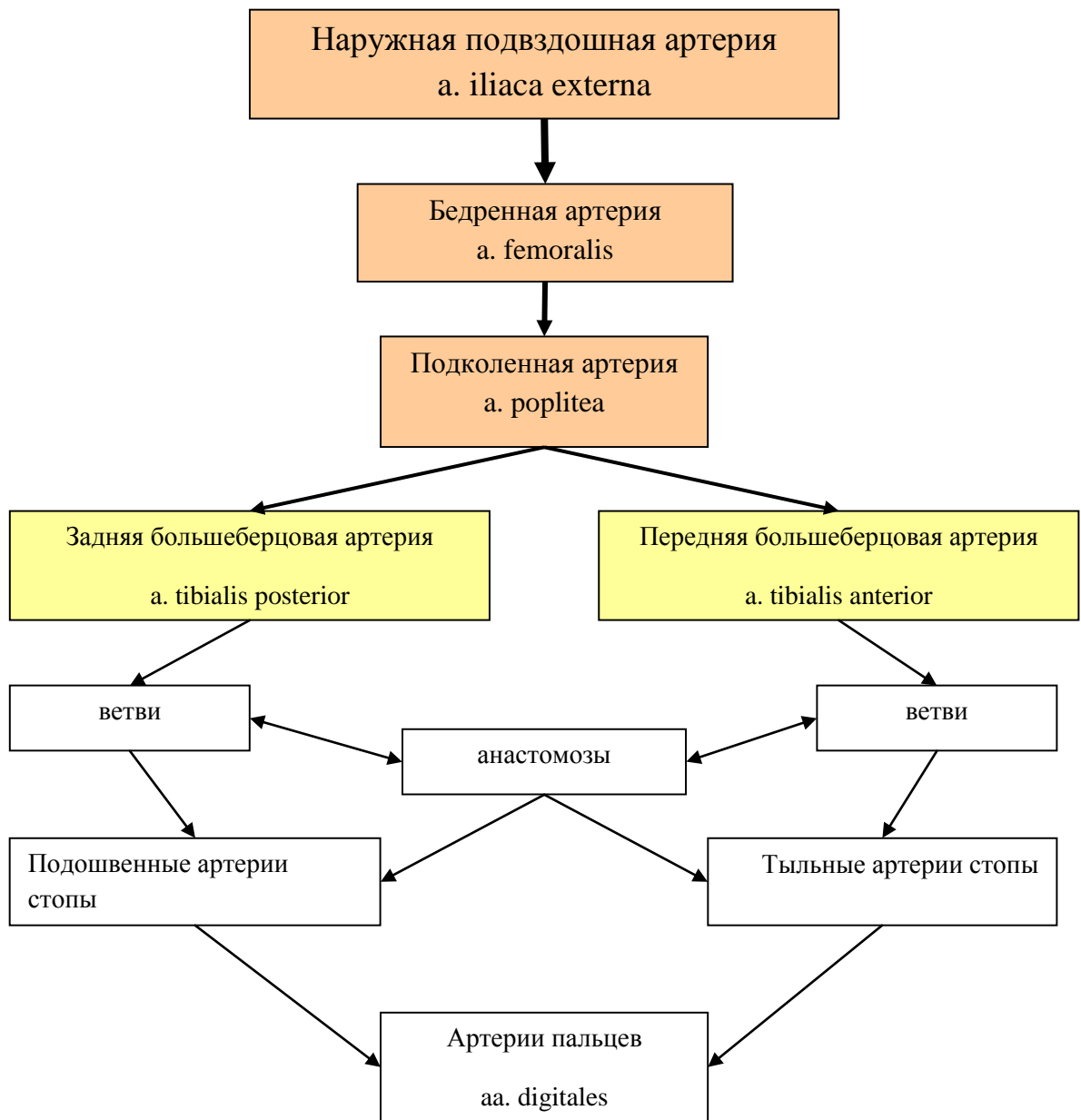

Рис. 27 Артерии наружной подвздошной артерии.

5. Вены большого круга кровообращения.

5.1. Система верхней полой вены.

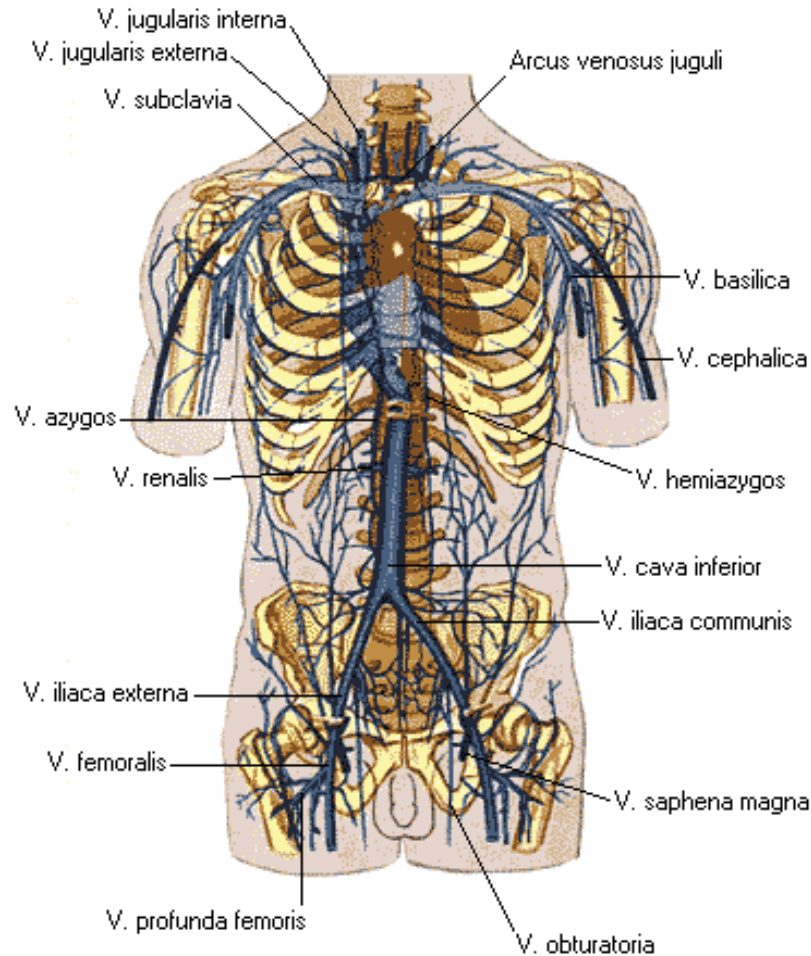


Рис. 28 Схема вен большого круга кровообращения (по Р.Д. Синельников, 1973. <http://anatomy-atlas.ru>).

Верхняя полая вена (*v. cava superior*) отводит кровь от головы, шеи, верхних конечностей и стенки грудной полости. Она образуется из слияния 2 плечеголовных вен (*vv. brachiocephalica*), а вблизи сердца в неё впадает непарная вена (*v. azygos*), а также вены перикарда (рис. 29, 30). Непарная вена начинается в брюшной полости, проходит по правой стороне тел позвонков и принимает вены от органов средостения, позвоночных сплетений и стенок грудной полости (рис. 29). Полунепарная вена (*v. hemiazygos*) лежит в грудной полости слева от аорты и в основном повторяет ход непарной вены, принимая аналогичные левые вены от органов и стенок грудной полости. На уровне Th_{VIII} полунепарная вена впадает в непарную вену, пересекая позвоночник (рис. 30).

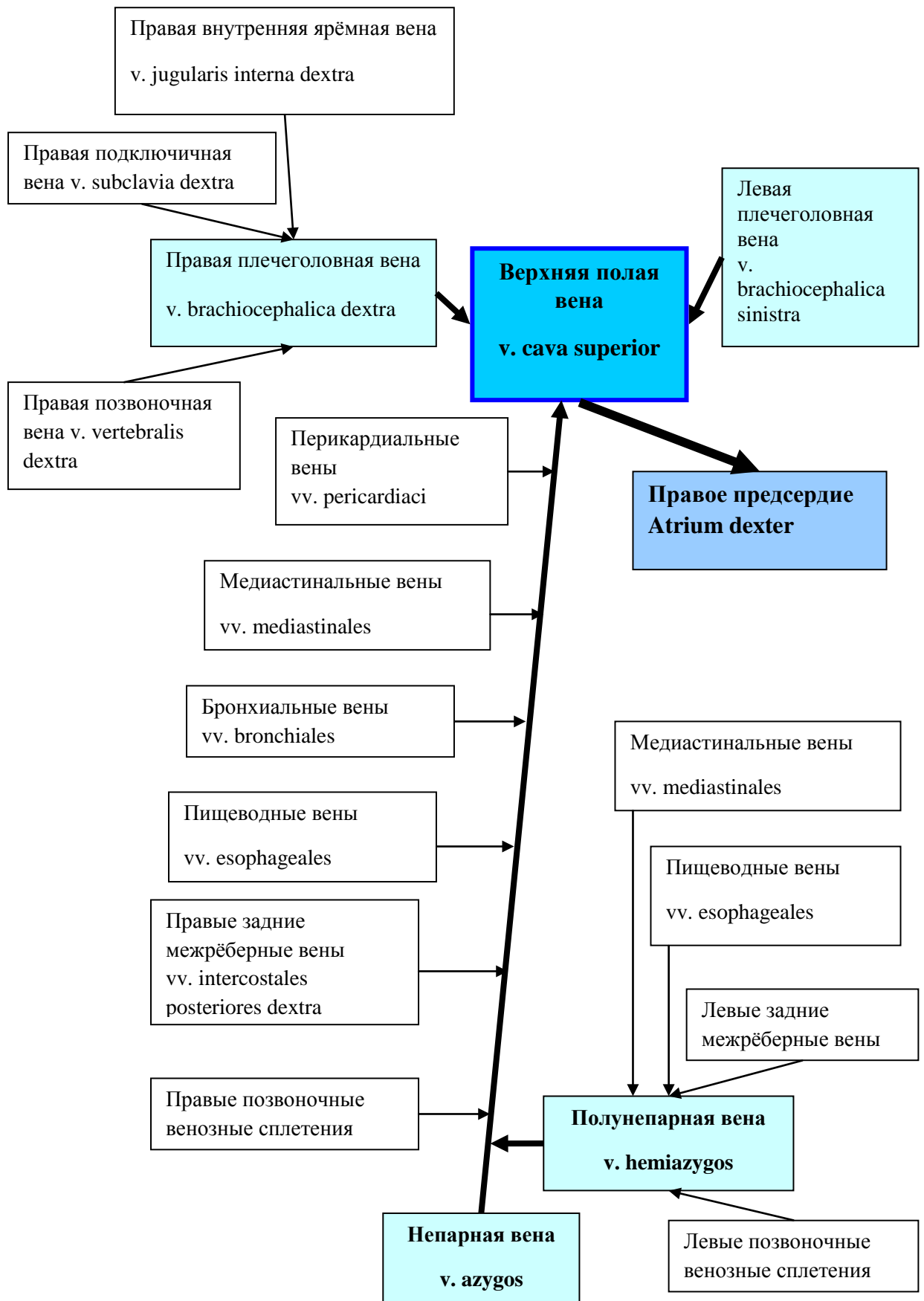


Рис. 29 Система вен верхней полой вены.

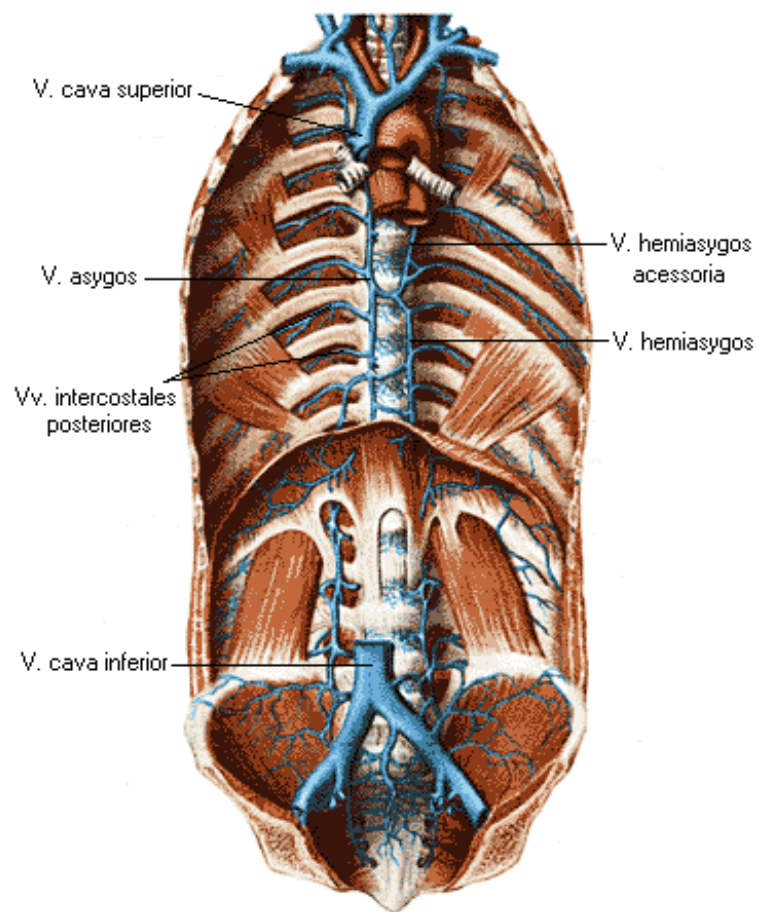


Рис. 30 Топография непарной и полунепарной вен (по Р.Д. Синельников, 1973. <http://anatomy-atlas.ru>).

Плечеголовые вены образуются путем слияния соответствующих подключичной и внутренней яремной вен. Правая плечеголовая вена длиной 2-3см, левая – в 2 раза длиннее (рис. 31). Наиболее значительными притоками плечеголовных вен являются щитовидные, средостенные, позвоночные и глубокие вены шеи и головы.

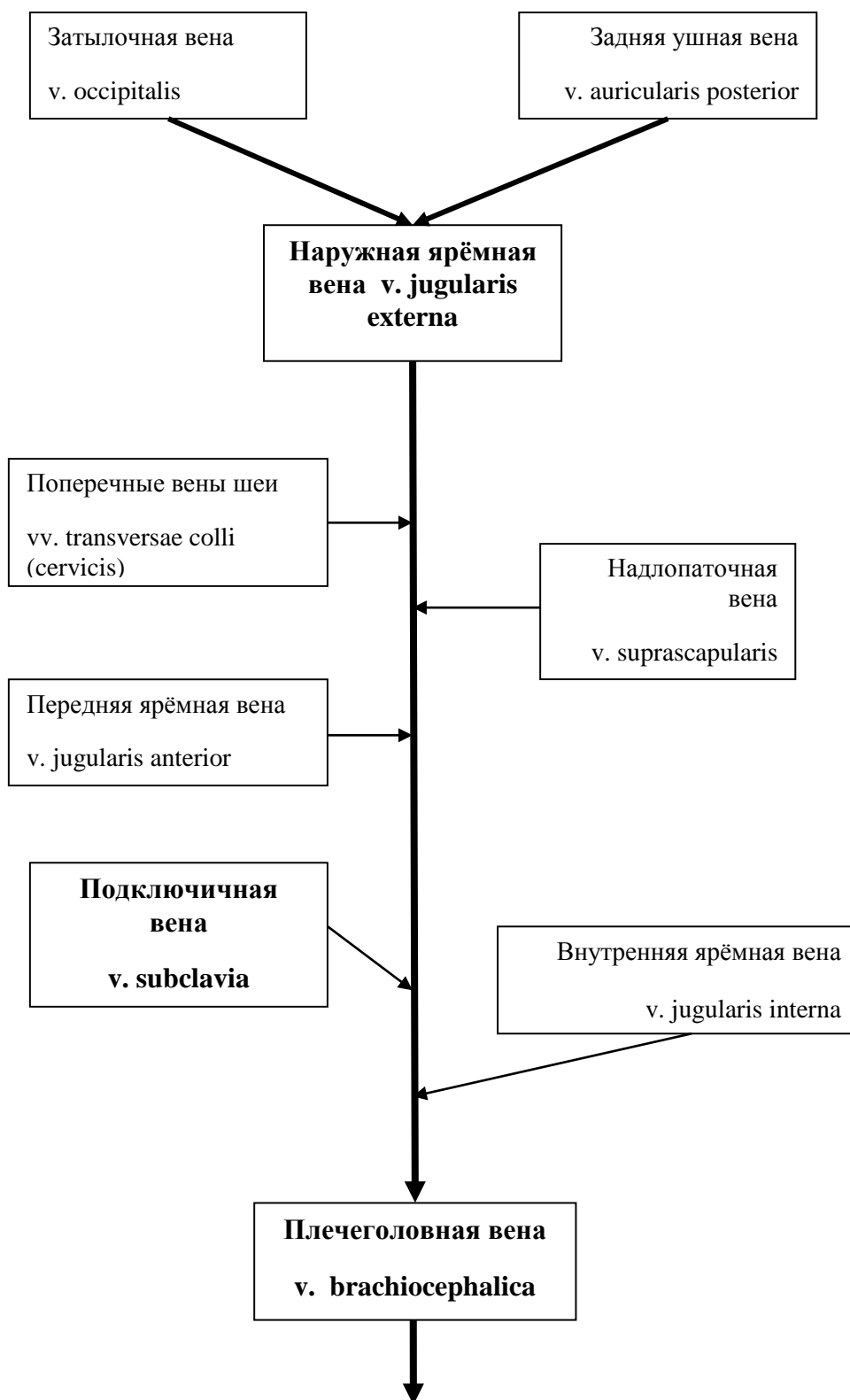


Рис. 31 Система вен плечеголовной вены.

Внутренняя яремная вена (v. jugularis interna) собирает кровь от областей головы и шеи, снабжаемых общей сонной артерией, поэтому она спускается вдоль шеи в одном сосудисто-нервном пучке с сонной артерией и блуждающим нервом (рис. 32).

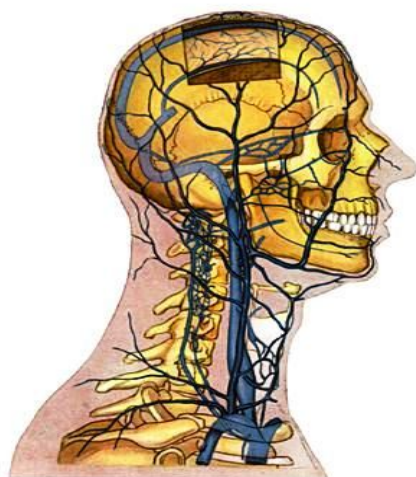


Рис. 32 Топография сосудов внутренней яремной вены (по Р.Д. Синельников, 1973. <http://anatomy-atlas.ru>).

В частности, в *v. jugularis interna* поступает кровь из пазух (синусов) твёрдой мозговой оболочки, в которые, в свою очередь, поступает кровь от вен головного мозга (рис. 33, 34).

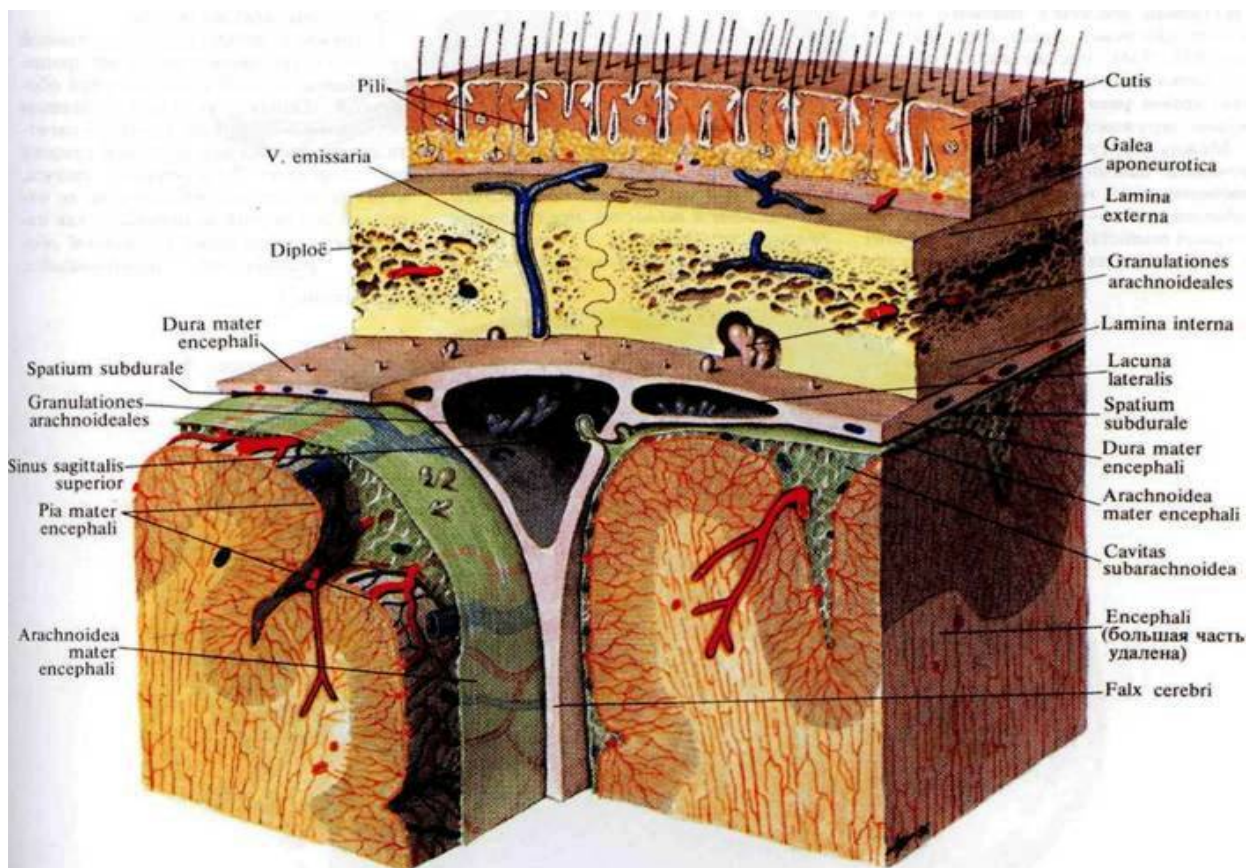


Рис. 33 Строение синуса твердой оболочки мозга (по Р.Д. Синельников, 1973. <http://anatomy-atlas.ru>).

Венозные синусы являются выпячиваниями твердой оболочки мозга, поэтому их стенки состоят из волокнистой соединительной ткани, не имеют мышечных элементов, и не спадаются, а просвет синуса зияет. Эндотелий синусов не имеет клапанов.

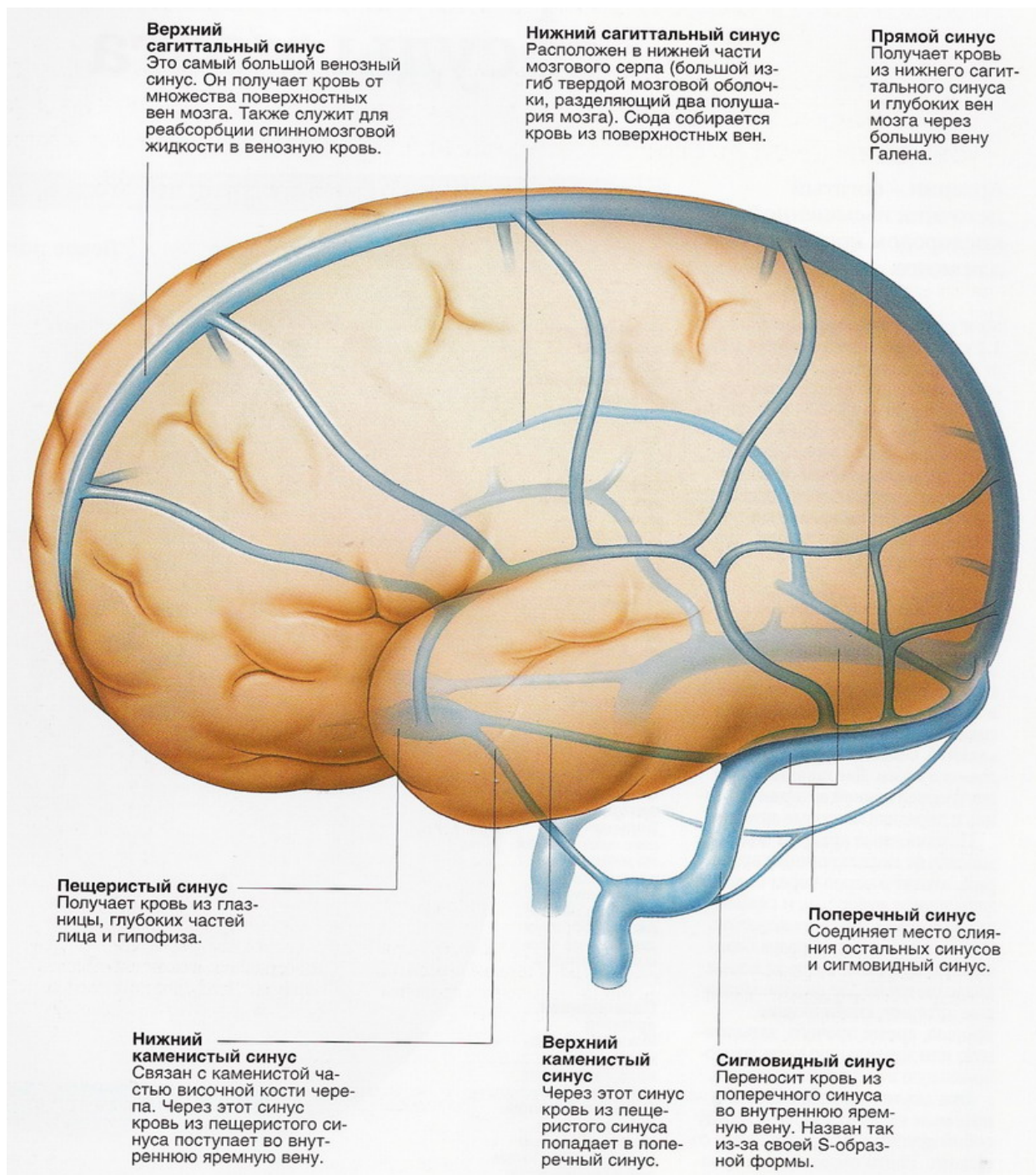


Рис. 34 Топография венозных синусов мозга.

Кроме того, в полости черепа во внутреннюю яремную вену впадают вены от глазницы, внутреннего уха и костей свода черепа. Самыми крупными являются лицевая вена (*v. facialis*) и занижнечелюстная вена (*v. retromandibularis*). В области шеи в *v. jugularis interna* впадают притоки от глотки, языка и щитовидной железы (рис. 35).

Вторым по значимости притоком плечеголовной вены является подключичная вена (*v. subclavia*), собирающая кровь от верхней конечности (рис. 36). Вены верхней конечности многочисленны и среди них различают *поверхностные и глубокие*. Поверхностные вены собирают кровь от кожи и подкожной клетчатки и обеспечивают терморегуляцию конечности, имеющей большую поверхность при незначительном объеме. Глубокие вены собирают кровь от мышц, костей и суставов, имеют клапаны и анастомозируют друг с другом.

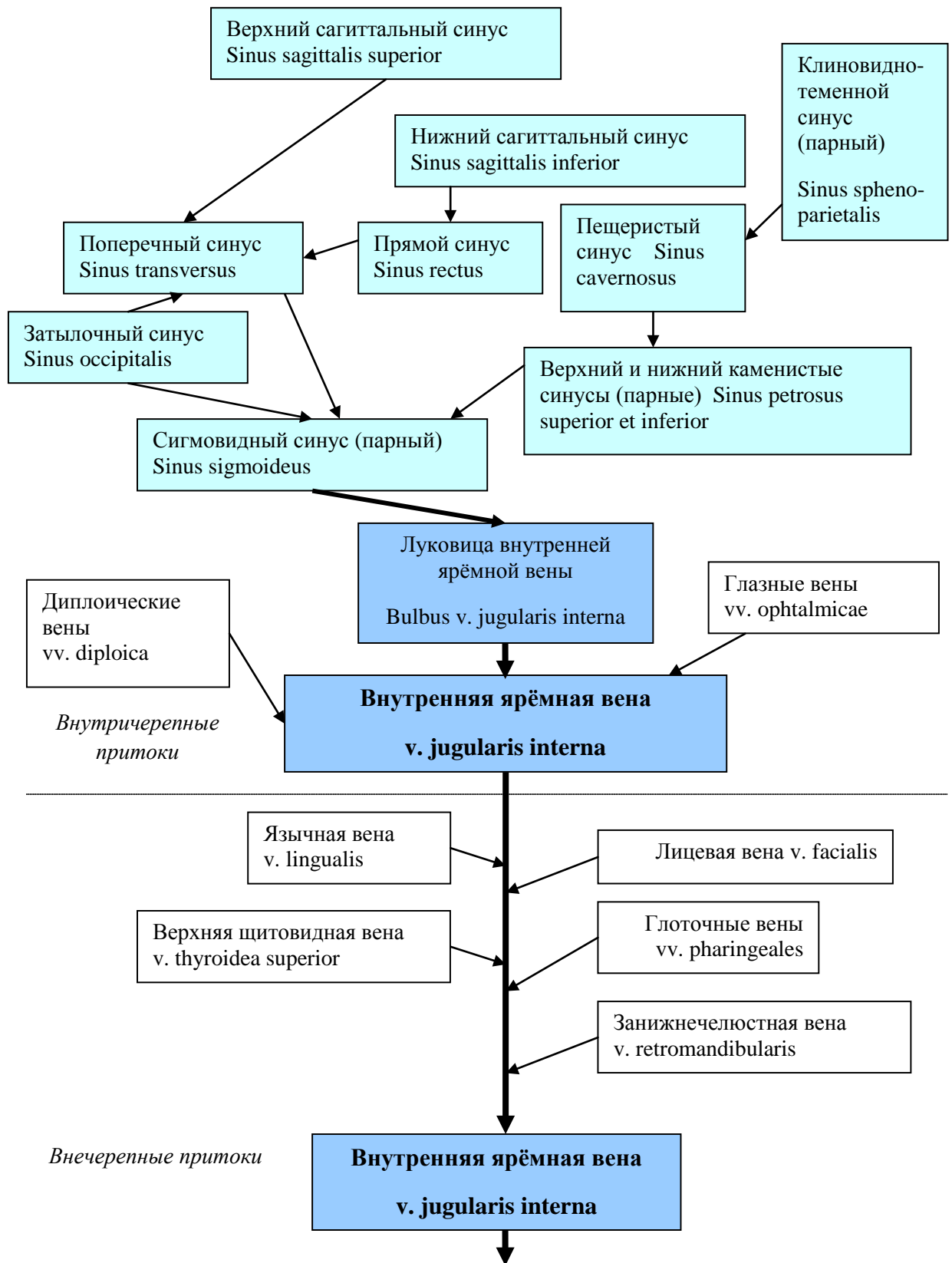


Рис. 35 Схема притоков внутренней яремной вены.

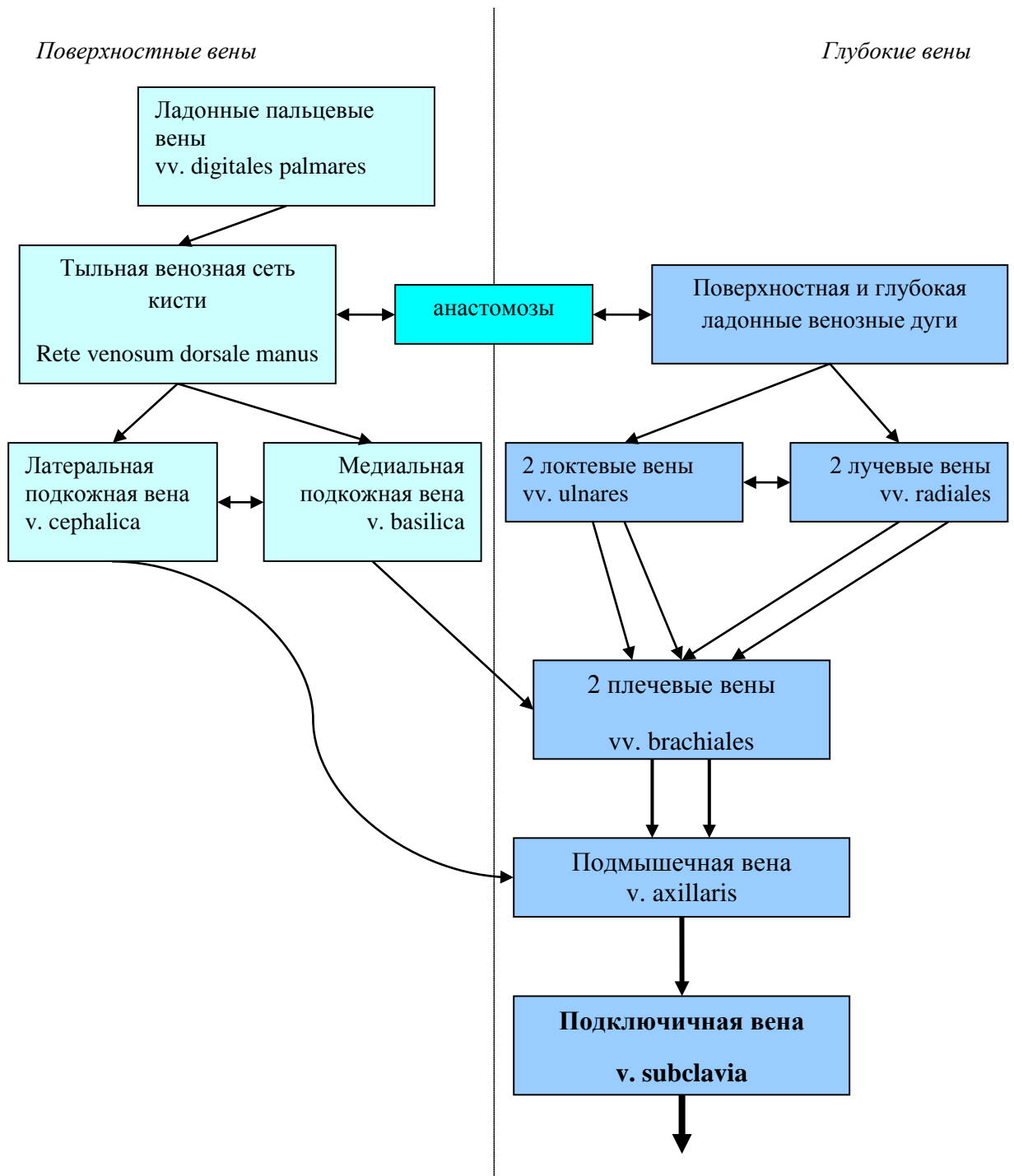


Рис. 36 Схема вен верхней конечности (система подключичной вены).

5.2. Система нижней полой вены.

Нижняя полая вена (*v. cava inferior*) начинается на уровне L_V из слияния правой и левой общих подвздошных вен (*vv. iliaca communis dextra et sinistra*). *V. cava inferior* проходит позади печени, затем через отверстие в сухожильном центре диафрагмы проникает в средостение и в перикард, и открывается в правое предсердие (рис. 31). В нижнюю полую вену впадают парные притоки от стенок тела (париетальные), внутренностей (висцеральные) и конечностей - *v. iliaca communis dextra* и *v. iliaca communis sinistra* (рис. 37).

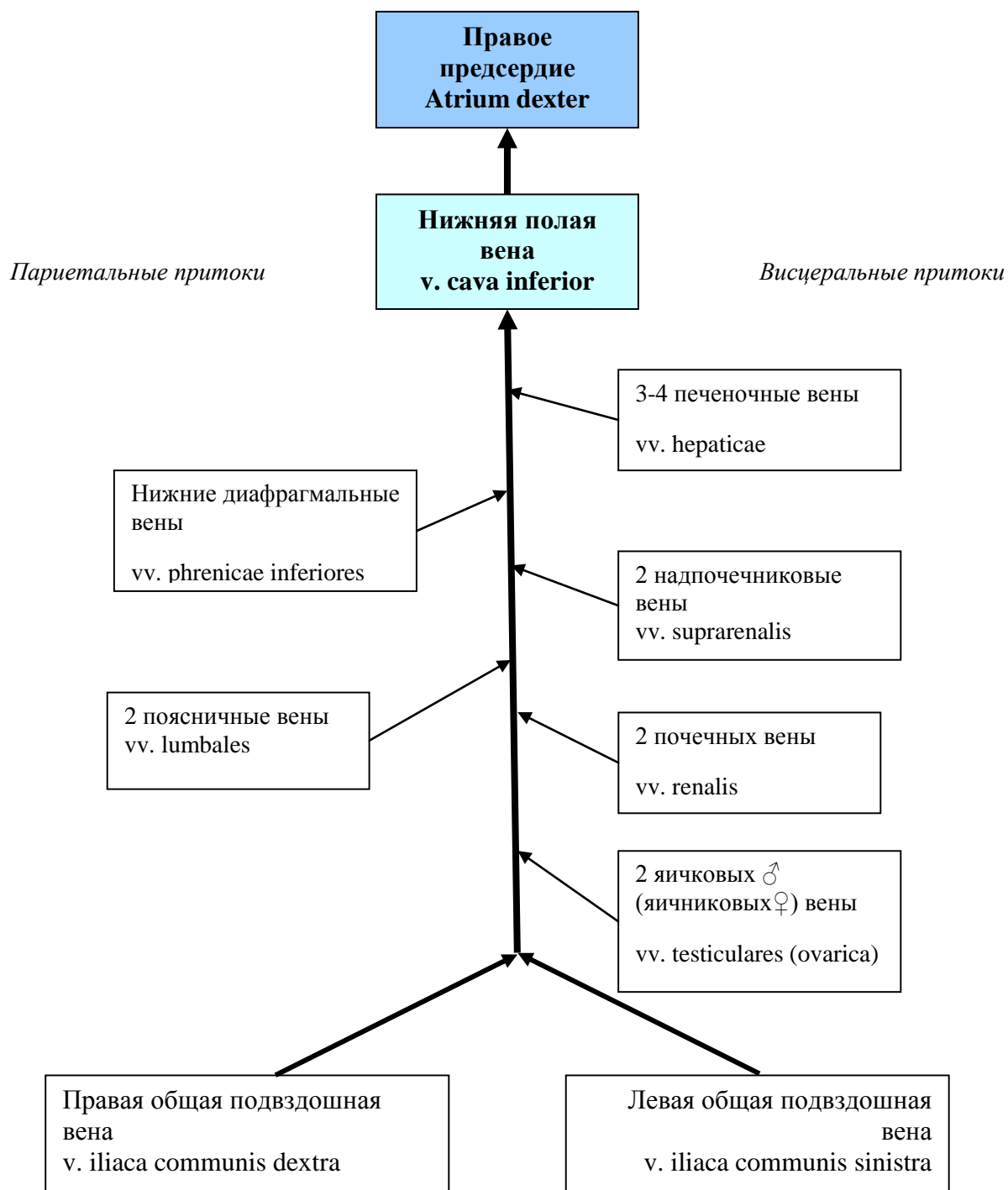

Рис. 37 Система нижней полой вены.

Общая подвздошная вена *v. iliaca communis* – образуется на уровне крестцово-подвздошного сустава при слиянии наружной (*v. iliaca externa*) и внутренней (*v. iliaca interna*) подвздошных вен (рис. 38). На уровне L_{IV} – L_V правая и левая общие подвздошные вены сливаются, образуя нижнюю полую вену. Внутренняя подвздошная вена имеет висцеральные и париетальные притоки. Париетальные притоки имеют клапаны, сопровождают одноименные артерии (за исключением пупочной вены). Висцеральные притоки, за исключением вен мочевого пузыря, клапанов не имеют и начинаются от венозных сплетений органов малого таза.

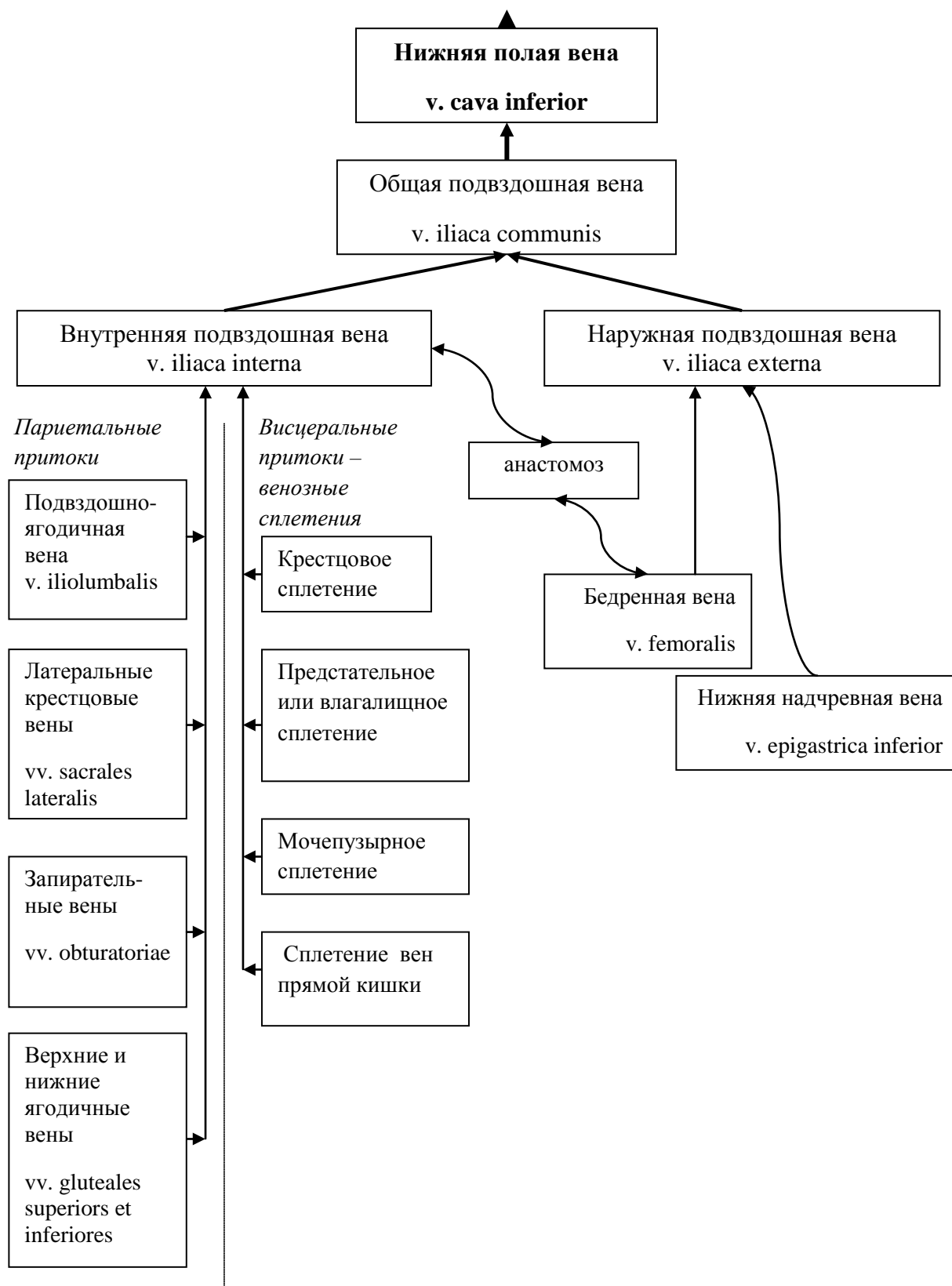


Рис. 38 Система общей подвздошной вены.

5.3. Система воротной вены печени. Особенности кровотока в печени – «чудесная венозная сеть».

В печень поступает не только артериальная кровь по соответствующим артериям, но и венозная, которая собирается от органов пищеварительного тракта в особую систему вен (рис. 39) – *систему воротной вены печени*. Это самая крупная висцеральная вена – длина ее 5-6 см, диаметр 11-18 мм, которая формируется из вен непарных органов брюшной полости: 1) вен желудка – vv. gastricae, 2) верхней брыжеечной в. - vena mesenterica superior, 3) нижней брыжеечной в. - vena mesenterica inferior и 4) vena splenica - селезеночной вены. Эти сосуды, соединяясь, образуют ствол воротной вены (truncus venae portae), лежащий сзади головки поджелудочной железы.

Войдя в ворота печени, воротная вена делится на правую и левую ветви (рис. 39, 40), каждая из которых, в свою очередь, распадается сначала на сегментарные, затем междольковые вены. Внутри долек они отдают широкие капилляры – *синусоиды* – впадающие в центральную вену. В печеночные дольки впадают также и артериальные веточки от междольковых артерий. По ним течет чистая, оксигенированная кровь для питания самих печеночных клеток. По венам же - кровь, несущая от кишечного тракта, кроме аминокислот, моносахаридов, витаминов, множество веществ, не нужных и вредных для организма: алкоголь, медикаменты, продукты гниения белка, аммиак, билирубин и т.п. И прямо у входа в печеночную дольку венозные и артериальные сосуды сливаются, образуя синусоиды. Они тоже анастомозируют, равномерно распределяя смешанную артериально-венозную кровь между клетками печени. Таким образом, назначение синусоидальной крови тоже смешанное. С одной стороны, кислорода и органических молекул в ней достаточно для нужд гепатоцитов, с другой, проходя через дольку, она освобождается от веществ, в дальнейшей циркуляции которых по организму нет необходимости. Совершив и то, и другое, уже окончательно венозная кровь оттекает в центральную вену дольки. Из печени кровь по 3-4 печеночным венам следует в нижнюю полую вену.

Интересная особенность. Мы привыкли к общей схеме микроциркуляции: артерия ⇒ капилляр ⇒ вена. На этот раз: вена ⇒ капилляр ⇒ вена. Эта необычная ситуация получила название rete mirabile venosum – «чудесная венозная сеть».

За каждую минуту к печеночной дольке доставляется 1200 мл венозной крови и 300 мл артериальной. Ток крови через печень осуществляется медленней, чем через другие органы. Благодаря очень малой скорости кровь успевает очиститься от вредных веществ, всосавшихся в ЖКТ. В местах впадения синусоидов в центральные вены имеются сфинктеры с рецепторами, которые контролируют качество очистки крови. Если достаточного обезвреживания не произошло, они пережимают выход из синусоидов и, задерживая кровь в дольке, продлевают ее дезинтоксикацию.

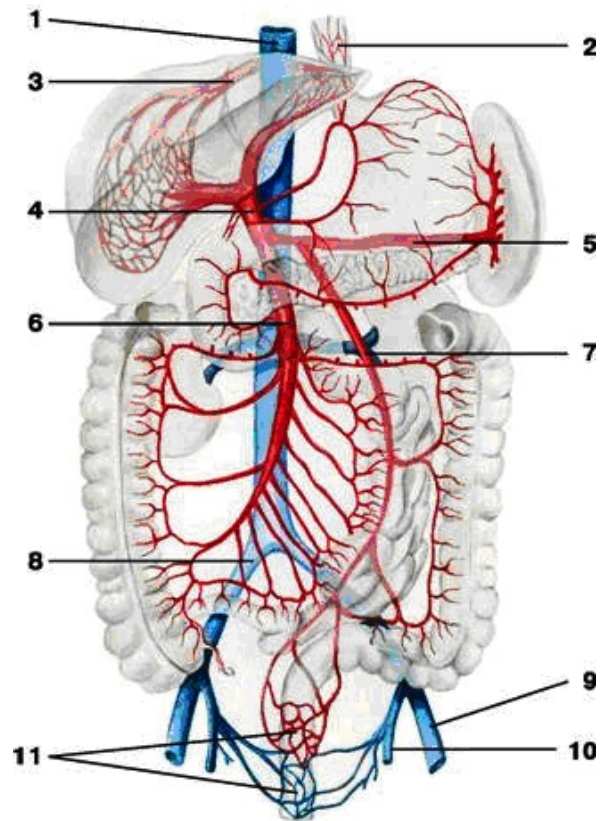


Рис. 39 Схема сосудов воротной вены печени (по Р.Д. Синельников, 1973. <http://anatomy-atlas.ru>).

1. Нижняя полая в.; 2. В.в. пищевода; 3. Печёночная в.; 4. Воротная вена; 5. Селезёночная в.; 6. Нижняя брыжеечная в.; 7. Верхняя брыжеечная в.; 8. Правая общая подвздошная в.; 9. Левая наружная подвздошная в.; 10. Левая внутренняя подвздошная в.; 11. В.в. прямой кишки.

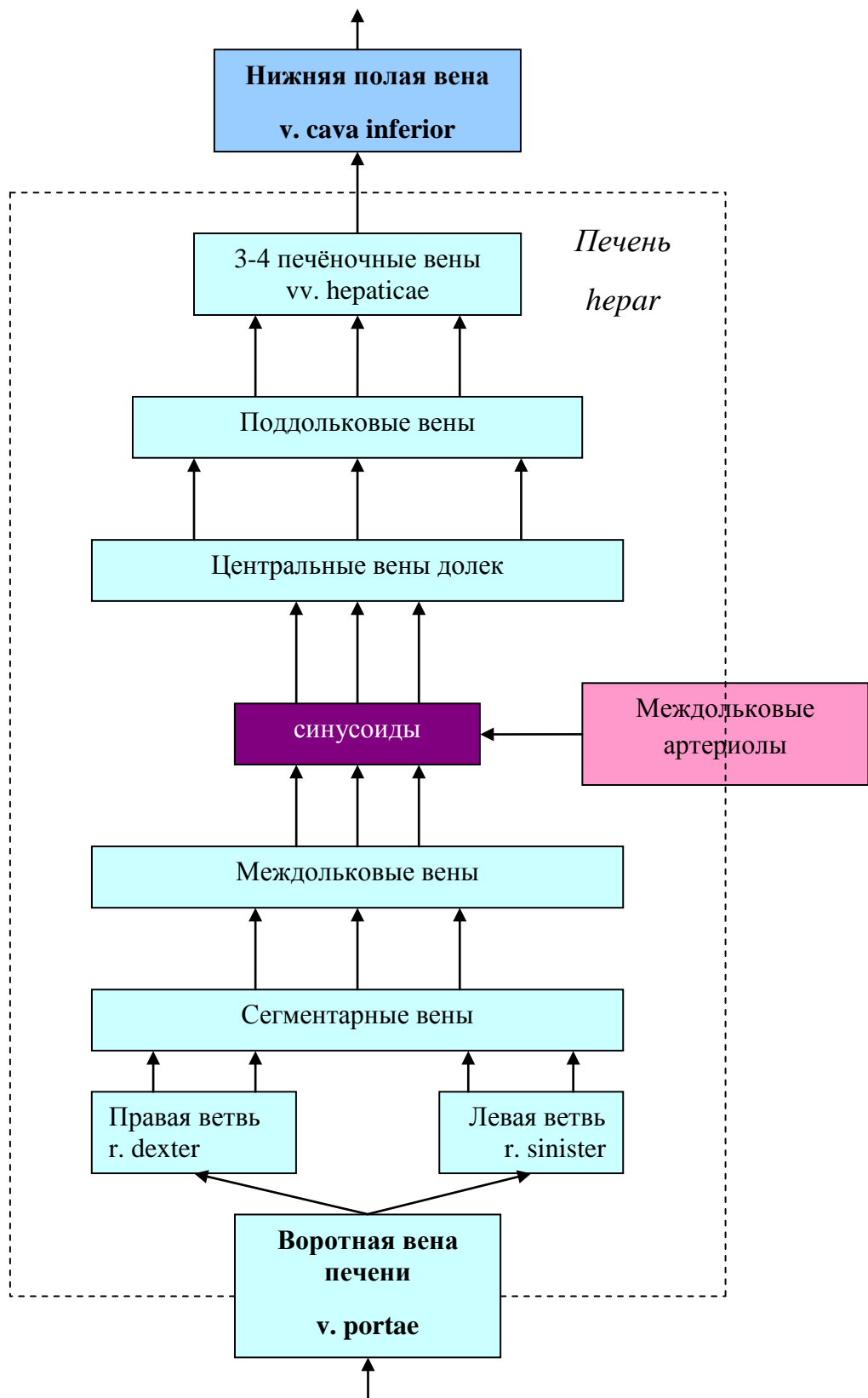


Рис. 40 Схема кровотока в печеночном ацинусе.

5.4. Система общей подвздошной вены

V. iliaca communis - общая подвздошная в. – парная, начинается на уровне крестцово-подвздошного сустава при слиянии наружной и внутренней подвздошных вен. Не имеет клапанов. При слиянии правой и левой общих подвздошных вв. формируется *v. cava inferior* (рис. 41). Внутренняя подвздошная в. – *v. iliaca interna* – залегает позади одноименной артерии и собирает кровь от внутренностей и стенок таза. Эти вены образуют вокруг органов обильные сплетения – геморроидальное сплетение прямой кишки, сплетение позади симфиза, принимающее кровь от половых органов, сплетение мочевого пузыря, а у женщин еще сплетения в окружности матки и влагалища.

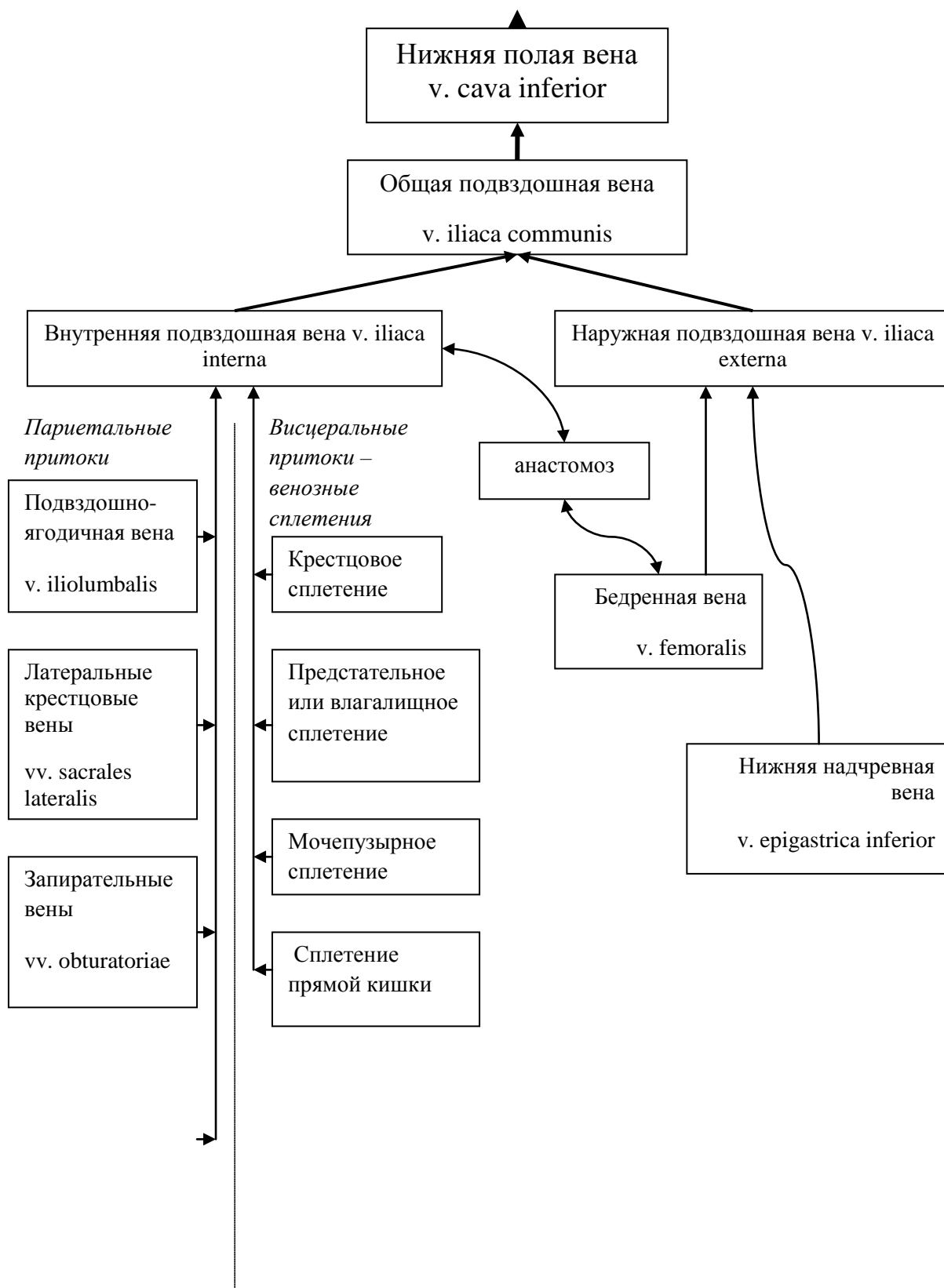
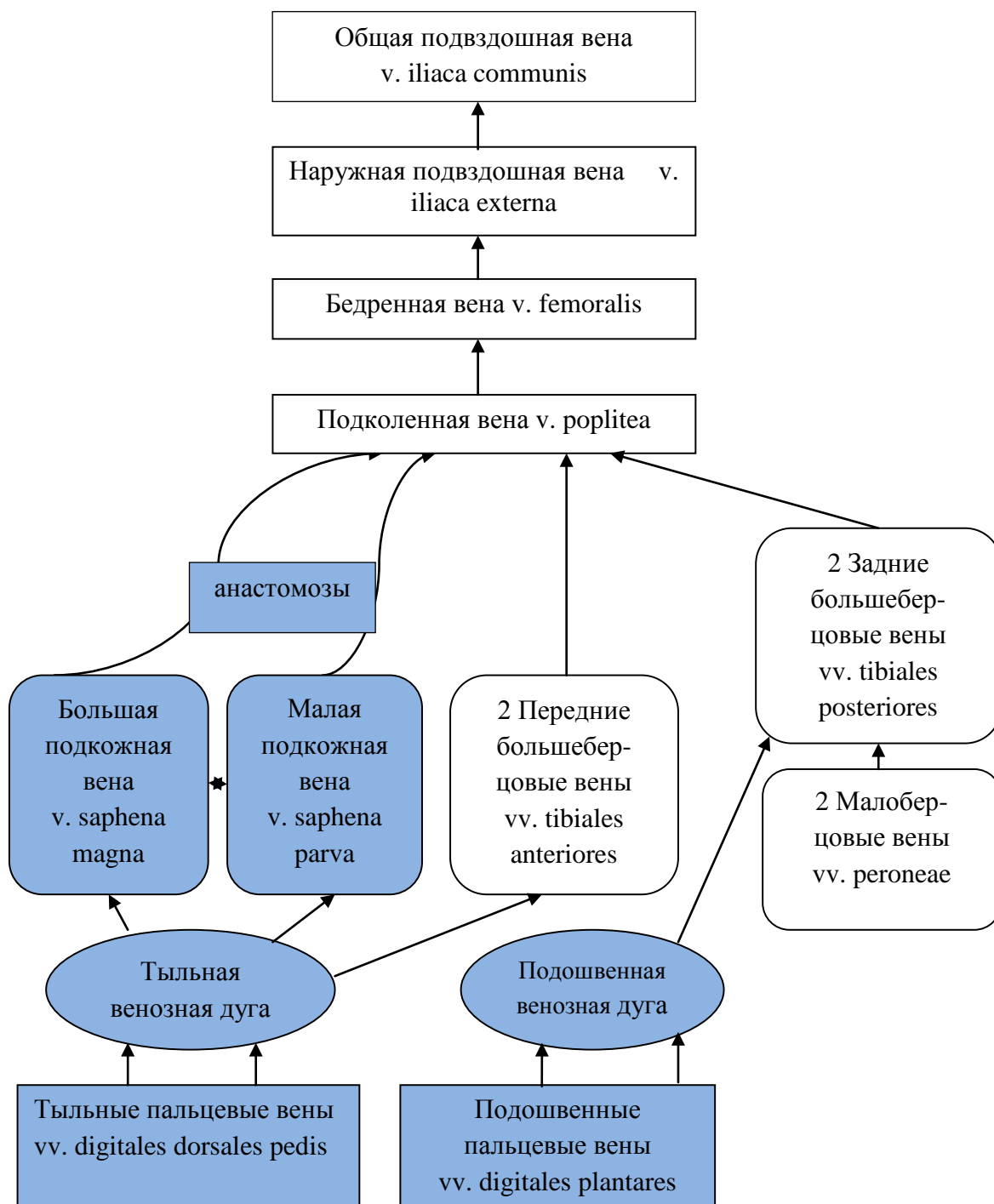


Рис. 41 Система общей подвздошной вены

Вены, собирающие кровь от нижней конечности, формируют систему наружной подвздошной вены (v. iliaca externa). Эта вена не имеет клапанов и следует вверх рядом с одноименной артерией. Образует анастомозы с подвздошно-поясничной веной – притоком внутренней подвздошной вены (рис. 42).



Поверхностные вены

Глубокие вены

Рис. 42 Вены нижней конечности.

Вены нижней конечности, как и вены верхней конечности, делятся на поверхностные и глубокие. Поверхностные вены залегают в подкожной клетчатке. Наиболее крупными из них являются малая и большая подкожные (скрытые) вены (*v. saphena parva*) и (*v. saphena magna*). Между этими венами имеются анастомозы. Глубокие вены повторяют разветвления артерий, следуют попарно и сливаются в бедренную вену.

6. Лимфатическая система.

Известно, что питательные вещества и кислород приносятся к тканям по артериальным сосудам, а продукты обмена и углекислый газ – выносятся по венозным. Но сколько бы ни было кровеносных капилляров, их всё равно недостаточно для контакта с *каждой* клеткой тела. Кроме того, клеток, удаленных от капилляров, намного больше, чем непосредственно прилегающих к ним. Поэтому обмен веществ протекает на уровне *внутренней среды организма*, представленной коллоидным раствором (рис. 43), в который включаются гликолипиды, мукополисахариды, гормоны и кристаллоиды.

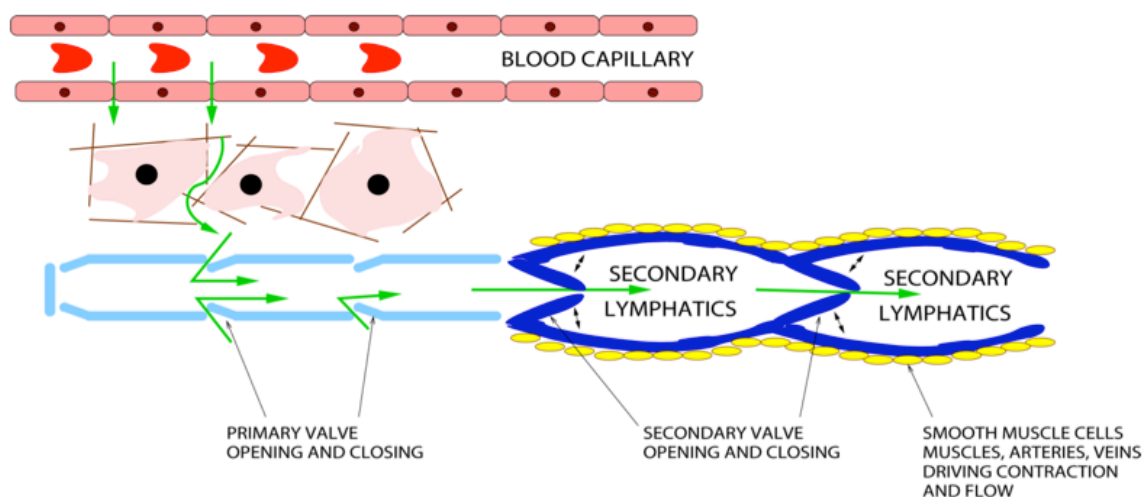


Рис. 43 Пути оттока лимфы.

Плазма и эритроциты артериальной крови отдают приносимые молекулы через стенки капилляров межклеточному веществу, которое через мембраны клеток пересылает их во внутриклеточную жидкость. Продукты обмена возвращаются в обратном порядке.

На уровне тканевого (межклеточного) вещества начинается новая, параллельная венозной, система выведения «отработанных» веществ – *лимфатическая система*. Эта система включает разветвленные в органах и тканях капилляры, которые, в отличие от кровеносных, начинаются слепо, лимфатические сосуды, стволы и протоки, по которым лимфа от места своего образования течёт к месту слияния внутренней яремной и подключичной вен.

Лимфа представляет собой прозрачную бесцветную жидкость щелочной реакции невысокой относительной плотности, близкая по составу к плазме крови. Поэтому слово лимфа переводится с лат. как *lympha* – чистая вода. Через 6-7 часов после употребления пищи лимфа напоминает по виду молоко – белое и непрозрачное. Дело в том, что из кишечника белки и углеводы всасываются в кровь, а липиды – в лимфокапилляры ворсинок кишечника. Мельчайшие капельки эмульгированных липидов время от времени делают лимфу белой. Объем лимфы в организме составляет 1-2л. Белков в лимфе немного, в 3-4 раза меньше, чем в крови. В основном это фибрин, и лимфа при стоянии свертывается. Но за сутки от 50 до 100% плазменного белка поступает в тканевую жидкость, и именно лимфатическая система возвращает его в кровеносную систему. По

количеству анионов (Cl^-), катионов (Na^+ , K^+ , Ca^{2+} , Mg^{2+}), гидрокарбоната и фосфатов лимфа близка к сыворотке крови. Правда, от разных органов лимфа оттекает различного состава. Например, в печени – главном поставщике пептидов в организме – в лимфе повышается концентрация белка, а эндокринные железы нагружают свои лимфокапилляры гормонами. Вязкость лимфы невелика, но она может свертываться, хотя и медленнее, чем кровь.

Основные функции лимфы – защитная и трофическая. Лимфокапилляры легко поглощают бактерии, органические и неорганические частицы, проникающие в организм через кожу и слизистые, а также клетки злокачественных опухолей. Яды и бактериальные токсины из кишечника нейтрализуются в лимфатических узлах. Значительная часть жира из кишечника всасывается в лимфу.

Первая теория лимфообразования была сформулирована в 1858г. Людвигом, который показал, что переход тканевой жидкости в лимфокапилляр осуществляется в основном за счет фильтрационного давления. При этом из тканей всасываются коллоидные растворы белков, что обеспечивает дополнительный к венозному дренаж тканей: всасывание избытка воды, удаление из тканей инородных частиц, разрушенных клеток, микробных тел и т.д. Лимфа может образовываться не только из тканевой жидкости, но и из жидкости серозных (плевральной, перикардальной, брюшинной) и синовиальных полостей. У взрослого человека за сутки образуется 2-4л лимфы.

К органам лимфатической системы относят: лимфатические капилляры, внутриорганные и внеорганные лимфатические сосуды, лимфатические стволы, лимфатические узлы, главные лимфатические протоки и лимфоэпителиальные органы. Все отделы системы взаимосвязаны друг с другом и образуют систему образования и оттока лимфы, в отличие от кровеносной системы, где происходит обращение крови в замкнутой системе. Лимфа же образуется в тканях и вливается в кровоток системы верхней поллой вены (рис. 44).

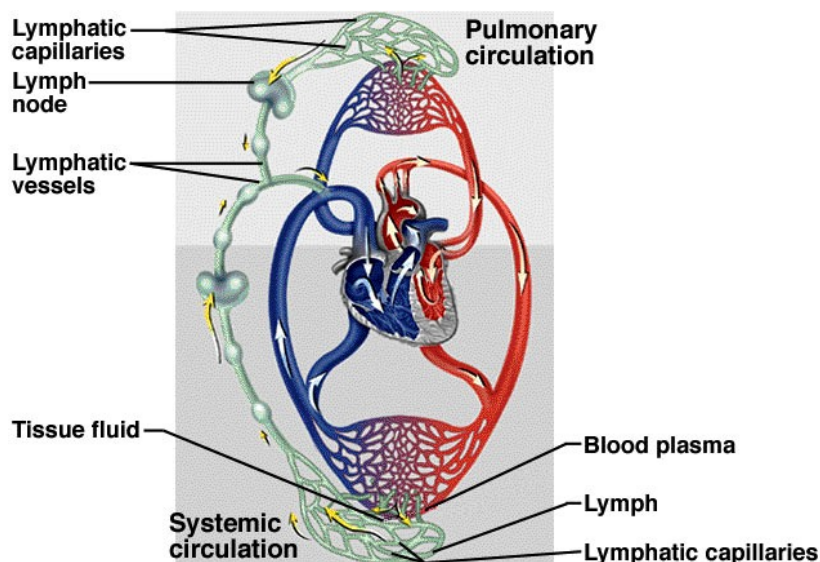


Рис. 44 Схема сосудистой системы человека – взаимосвязь кровеносного и лимфатического русла.

6.1. Органы лимфатической системы

Лимфатические капилляры

Тканевая жидкость поступает в лимфокапилляры, просвет которых шире, чем кровеносных, и стенка состоит только из эндотелия с прослойками основного вещества соединительной ткани. Диаметр лимфатических капилляров составляет 5-300мкм. Это начальное звено лимфатической системы. Лимфатические капилляры имеются во всех органах и тканях человека, кроме головного и спинного мозга, их оболочек, глазного яблока, внутреннего уха, эпителиального покрова кожи и слизистых оболочек, хрящей, паренхимы селезёнки, костного мозга и плаценты. При соединении друг с другом они образуют в органах и тканях замкнутые лимфокапиллярные сети. Лимфатические капилляры ориентированы в направлении пучков соединительной ткани, между которыми они залегают. Такая тесная связь способствует раскрытию просвета капилляров, особенно при отёках соответствующих тканей. Это позволяет отрегулировать дренаж в ткани (рис. 45). Эндотелий лимфатических капилляров резорбирует крупномолекулярные коллоидные растворы.

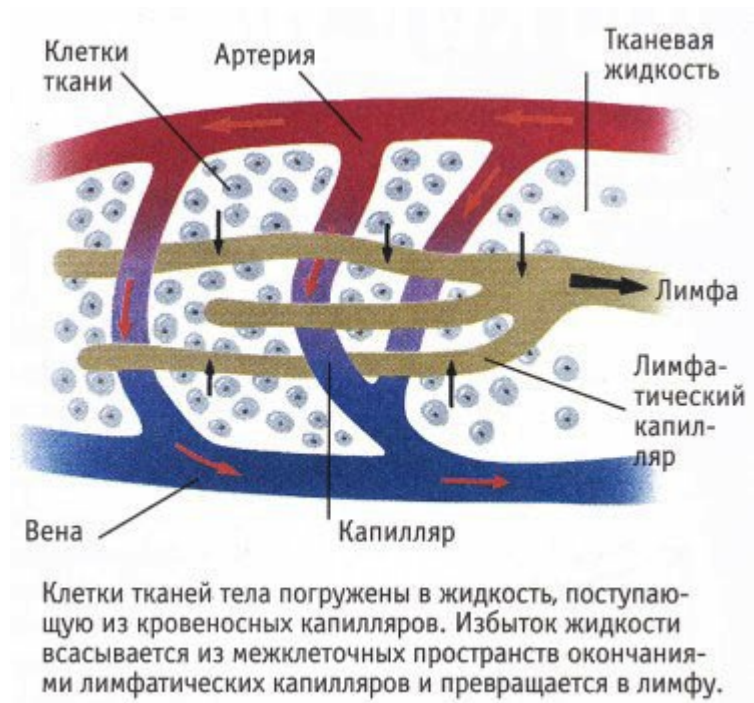


Рис. 45 Лимфатические капилляры в тканях (<http://apteka.bsu.edu.ru>).

Застой лимфы возникает из-за появления какого-либо местного препятствия её отведения по лимфатической системе. Это может быть травма с нарушением путей оттока, или заражение экзотическими паразитирующими червями типа ришты, забивающими лимфатические протоки. Развивается заболевание – элевфантизм, или “слоновая болезнь” (рис. 46).

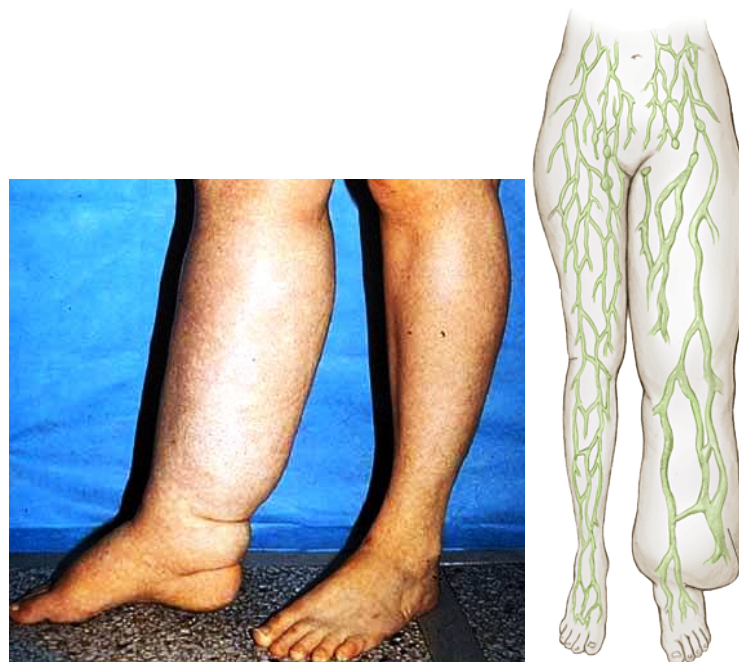

Рис. 46 Лимфедема (<http://lymphedema.ru>, limfa3.jpg).

Лимфатические сосуды

При слиянии лимфатических капилляров образуются лимфатические сосуды. Стенки их более толстые и имеют 2-3 оболочки из эндотелия, эластических и коллагеновых волокон и гладких миоцитов. Лимфатические сосуды снабжены парными полулунными клапанами, которые придают им чёткообразный вид. Клапаны пропускают лимфу только в одном направлении – от периферии к лимфатическим узлам, стволам и протокам. Особенно много клапанов в сосудах нижних конечностей и таза.

Клапаны лимфатических сосудов обычно имеют 2 створки, при сокращении они проталкивают лимфу в следующий сегмент сосуда. Скорость таких сокращений 8-10/мин.

Интраорганные лимфатические сосуды образуют различной густоты сплетения в органах, а по выходе из органа достигают регионарных лимфатических узлов и называются экстраорганными.

Лимфатические стволы и протоки

По диаметру и толщине стенок они превосходят лимфатические сосуды. Их стенки богато иннервированы и обладают собственными моторными возможностями: в грудном протоке внутренняя оболочка содержит продольно ориентированные пучки мышечных волокон, в средней оболочке – спирально и продольно расположенные волокна. В стенках протоков также могут располагаться и сосуды сосудов.

Грудной проток собирает лимфу от 2/3 тела, прошедшую через лимфатические узлы от нижних конечностей и таза, брюшной стенки и органов брюшной полости, левой половины груди, шеи и головы и от левой верхней конечности. В нем выделяют брюшную, грудную и шейную части (рис. 47). Длина грудного протока 35-45см. Шейная часть протока впадает в венозный угол между *v. jugularis interna sinistra* et *v. subclavia sinistra*. Движение лимфы по протоку осуществляется за счет присасывающего действия отрицательного давления в грудной полости, прессорного действия диафрагмы и клапанов.

Правый лимфатический проток (рис. 47) короткий, длиной 1-1,5см и диаметром до 2мм, залегает в правой надключичной ямке и впадает в правый венозный угол – место слияния *v. jugularis interna dextra* et *v. subclavia dextra*. Собирает лимфу от правой верхней конечности, правой половины головы и шеи и правой половины грудной клетки.

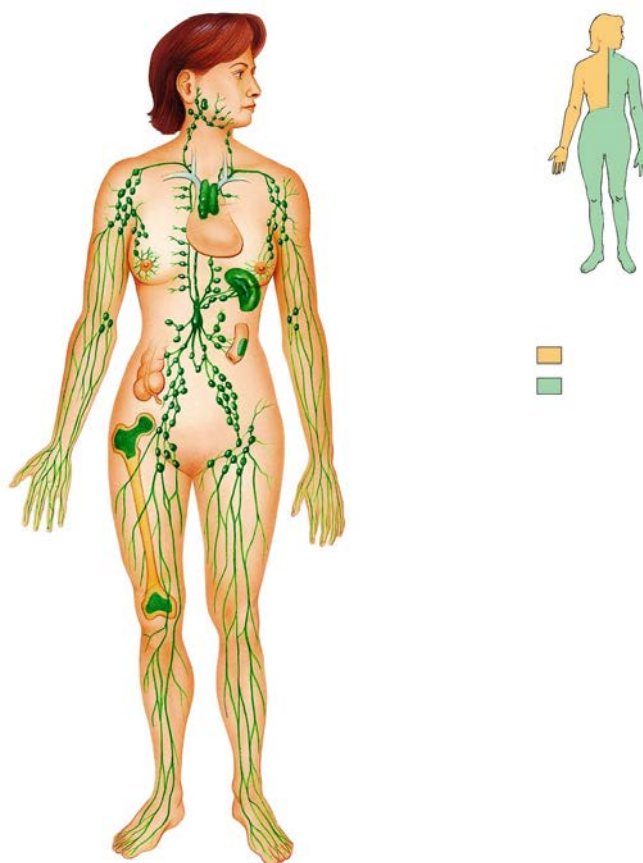


Рис. 47 Схема образования правого и грудного лимфатических протоков.

Лимфатические узлы

Лимфатические узлы (*nodi lymphatici*) представляют округлые или овальные образования диаметром 1-22мм (рис. 48). Лимфатический узел покрыт соединительнотканной капсулой с гладкими миоцитами, соединенной с радиальными трабекулами его паренхимы. Участки между трабекулами и капсулой заполнены ретикулярной тканью, клетки которой формируют лимфатические фолликулы. В ретикулярной ткани образуются малые лимфоциты. Они вымываются лимфой и выводятся из лимфатического узла. Между капсулой и ретикулярной тканью трабекул имеются щелевидные полости – синусы – краевые, промежуточные и конечные. Стенки синусов выстланы эндотелием, а через полости синусов перекидываются отростки ретикулярных клеток.

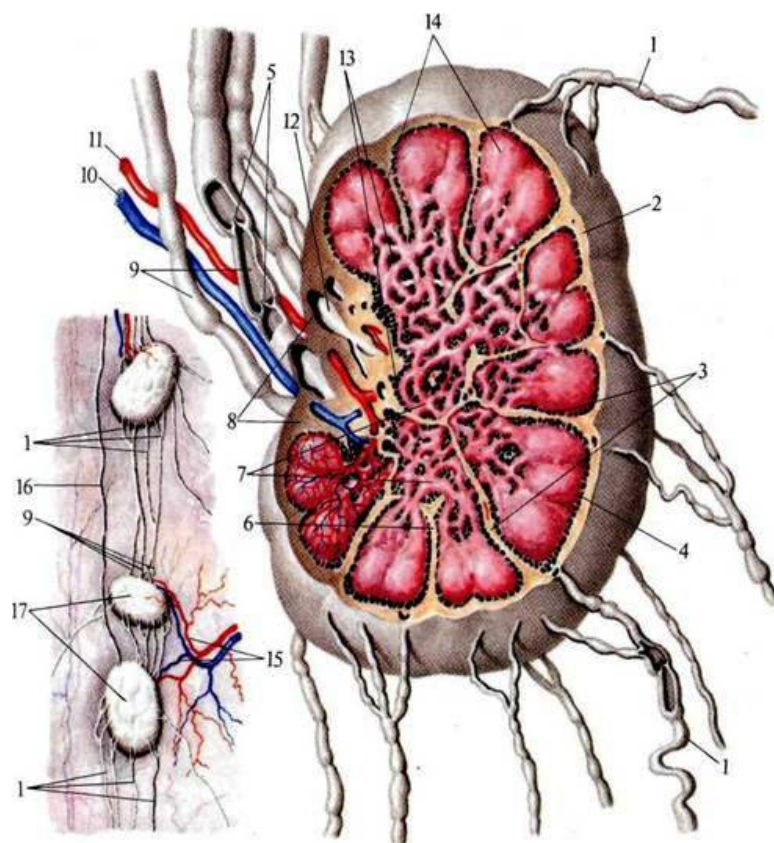


Рис. 48 Строение лимфатического узла (схема) (по Р.Д. Синельников, 1973. <http://anatomy-atlas.ru>).

1 - Приносящие лимфатические сосуды; 2 - капсула; 3 – перекладки; 4 – краевой синус; 5 – клапаны; 6 – промежуточный синус; 7 – мякотные шнуры; 8 – ворота лимфатического узла; 9 – выносящие лимфатические сосуды; 10 – вена; 11- артерия; 12 – конечный синус; 13 – мозговое вещество; 14 – корковое вещество; 15 – артерия и вена лимфатических узлов; 16 – приносящие сосуды; 17 – лимфатические узлы.

Со стороны выпуклой части лимфатического узла входят 1-4 приносящих лимфатических сосуда; притекающая лимфа фильтруется по краевым, а затем по промежуточным синусам, и выходит в выносящий лимфатический сосуд через конечный синус.

На срезе узла можно видеть на периферии корковое вещество, состоящее из лимфатических узелков, и центральное вещество, образованное тяжами и синусами. Между ними лежит паракортикальная зона. Она заселена преимущественно Т-лимфоцитами. В-лимфоциты содержатся в большей части коркового вещества и в мозговых тяжах. В ячейках ретикулярной ткани лежат лимфоциты, лимфобласты, макрофаги, плазмоциты и другие клетки.

Таким образом, лимфа проходит через ряд лимфоузлов, расположенных последовательно в виде цепочки. Затем лимфатические сосуды формируют грудной и правый лимфатический протоки. Лимфатические узлы очищают лимфу от взвеси микробов, частиц, токсичных веществ, в них задерживаются раковые клетки. При воспалении и бактериемии лимфатические узлы увеличиваются и уплотняются. При этом ретикулярные клетки превращаются в плазматические, способные вырабатывать антитела. При интоксикации организма макрофаги центральной зоны (герминативного центра)

фагоцитируют антигены и погибающие или видоизменённые клетки и стимулируют образование лимфоцитов. При ослаблении инфекционного процесса узелки уменьшаются до исходной величины в 2-3 раза, образовавшиеся в узелках В-лимфоциты мигрируют в мозговые тяжи и превращаются в плазмоциты, продуцирующие антитела. Часть лимфоцитов превращается в клетки иммунной памяти и с током лимфы или через вены переходят в кровоток.

6.2. Лимфоэпителиальные органы

Тимус, или вилочковая железа

Тимус – thymus – образован лимфатической и эпителиальной тканями, состоит из 2 асимметричных частей, соединенных друг с другом (рис. 49). У новорожденных имеет массу 10-15г, в 14-15 лет – 25-37г, а затем масса и размеры железы уменьшаются до 5-6г.

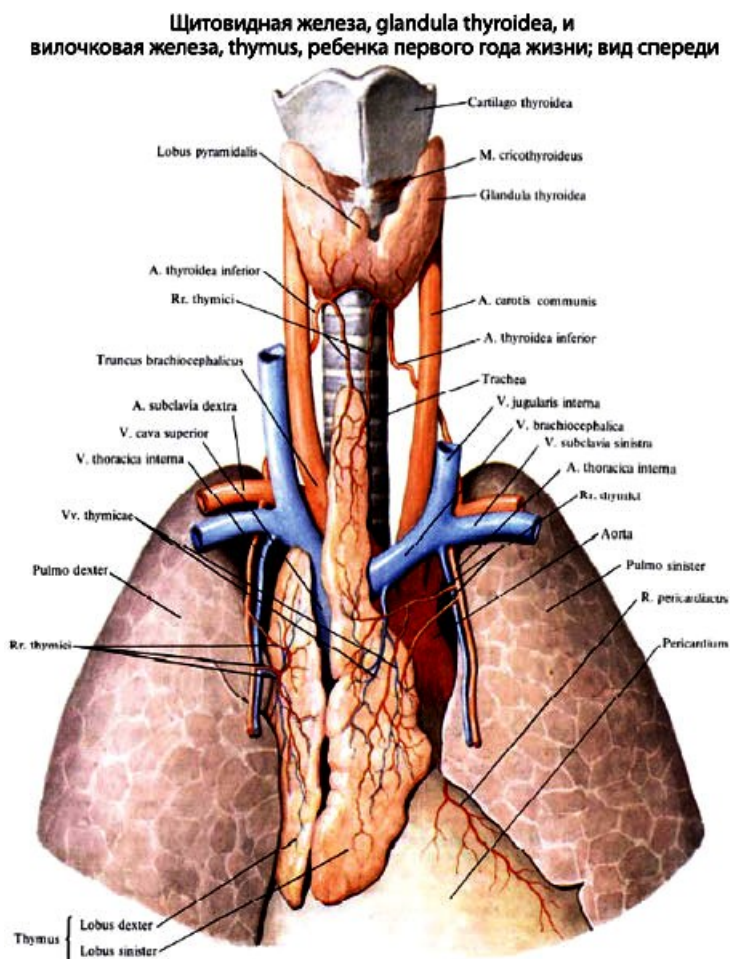


Рис. 49 Тимус и щитовидная железа ребенка ([http:// anatomy-portal.info](http://anatomy-portal.info)).

Тимус имеет дольчатое строение и покрыт соединительнотканной капсулой с междольчатыми прослойками, в которых проходят кровеносные и лимфатические сосуды. Дольки образованы эпителиоретикулярными клетками. Центральные отделы долек называются мозговым веществом, а на периферии железы располагается плотный слой коркового вещества (рис. 50). В корковом и мозговом веществе образуются малые лимфоциты, поступающие в крово- и лимфоток. В корковом веществе есть гранулоциты, тучные клетки, лимфобласты и макрофаги. Клетки стромы коркового вещества выделяют

тимозин, который стимулирует деление лимфобластов – предшественников Т-лимфоцитов. Окончательное созревание Т-лимфоцитов происходит в периферических лимфоидных органах, куда они доставляются кровотоком. В мозговом веществе располагаются клетки кожного типа, предположительно осуществляющие эндокринную функцию. В нем меньше лимфоцитов, чем в корковом слое. Здесь имеются особые слоистые эпителиальные тельца, количество которых увеличивается с возрастом.

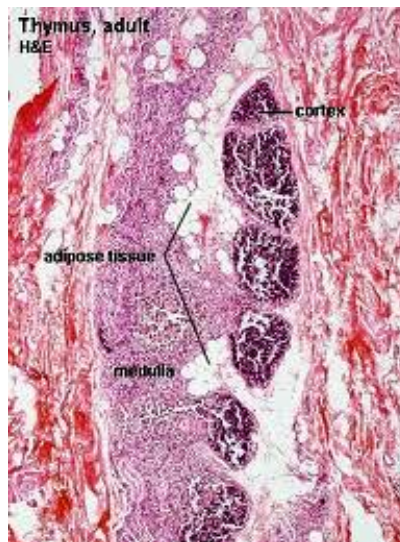

Рис. 50 Строение тимуса (<http://ru.wikipedia.org>)

Вилочковая железа располагается в переднем средостении, спереди граничит с грудиной, сзади с перикардом, лёгочным стволом и верхней полой веной, снизу достигает границы IV ребра. Довольно часто железа выходит на шею до уровня перешейка щитовидной железы.

Вилочковая железа – важный орган, где во внутриутробном периоде и после рождения происходит бурное развитие лимфоидных клеток, которые являются предшественниками плазматических клеток и, так же, как и малые лимфоциты, продуцируют антитела.

Селезенка

Селезёнка – lien (splen)– кроветворный орган, в котором образуются лимфоциты. Кроме того, в её кровеносных сосудах задерживаются эритроциты, которые могут по мере необходимости поступать в селезёночную вену. Поэтому величина селезёнки может изменяться в зависимости от кровенаполнения. В среднем её длина составляет 10-15см, ширина – 7-9см, толщина – 4-6см, масса около 200г. Селезёнка расположена в брюшной полости, в левой подреберной области на уровне IX-XI ребер. Соприкасается с диафрагмой, сводом желудка, левым надпочечником и почкой, передним концом – с поперечной ободочной кишкой. Диафрагмальная поверхность селезенки выпуклая, на вентральной поверхности различают ворота, через которые в селезёнку входят 6-8 ветвей селезёночной артерии и выходят вены (рис. 51). Селезенка со всех сторон, за исключением ворот, покрыта брюшиной и фиксируется связками, идущими к желудку, диафрагме и левому изгибу ободочной кишки.

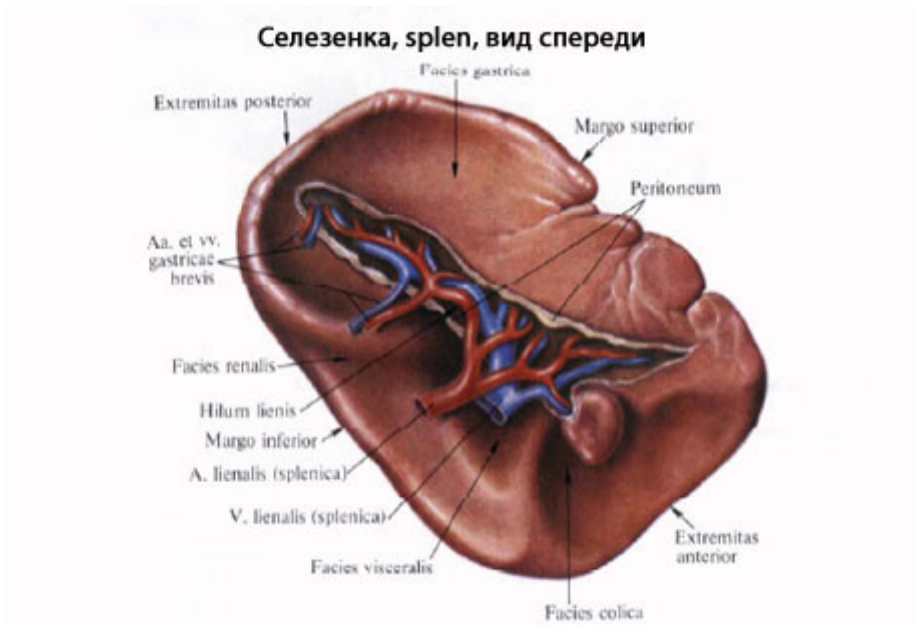

Рис. 51 Селезенка (<http://www.eurolab.ua/anatomy/79/>).

Селезёнка покрыта капсулой, состоящей из коллагеновых и эластиновых волокон, в которой присутствуют гладкие мышечные клетки. От капсулы внутрь органа (рис. 52) проникают перегородки – трабекулы, по которым проходят ветви селезёночной артерии. Артерии распадаются на сеть синусоидных капилляров, способных депонировать кровь в состоянии покоя. Между кровеносными капиллярами и синусоидами находится красная и белая пульпа. Белая пульпа – это скопления лимфоцитов и лимфоидных фолликулов в виде муфт вокруг мелких артерий. Они являются местом развития лимфоцитов, которые, созревая, переходят в кровеносное русло. Красная пульпа заполняет все пространство между фолликулами, синусоидами и трабекулами. Она состоит из ретикулярной ткани, в которой содержатся клетки крови и соединительной ткани. Её функция – уничтожение отживших клеток крови, депонирование крови и возобновление кроветворения у взрослого человека во время некоторых заболеваний. Железо гемоглобина из разрушенных эритроцитов направляется по венам в печень, где служит материалом для синтеза желчных пигментов. Антитела, образованные лимфоцитами, обезвреживают антигены, попавшие в кровь.



Рис. 52 Строение селезенки (по Р.Д. Синельников, 1973, http://anatomy_atlas.academic.ru).

1 — фиброзная оболочка; 2 — трабекула селезенки; 3 — лимфоидные фолликулы селезенки; 4 — венозные синусы; 5 — белая пульпа; 6 — красная пульпа.

Костный мозг

Костный мозг (*medulla ossium*) (рис. 53) является главным органом кроветворения. У новорожденных он заполняет все костномозговые полости и характеризуется красным цветом (*medulla ossium rubra*). По достижении 4-5 лет в диафизах трубчатых костей красный костный мозг замещается жировой тканью и приобретает желтый оттенок (*medulla ossium flava*). У взрослого человека красный костный мозг сохраняется в эпифизах длинных костей, коротких и плоских костях. Его общая масса достигает 1,5 кг.

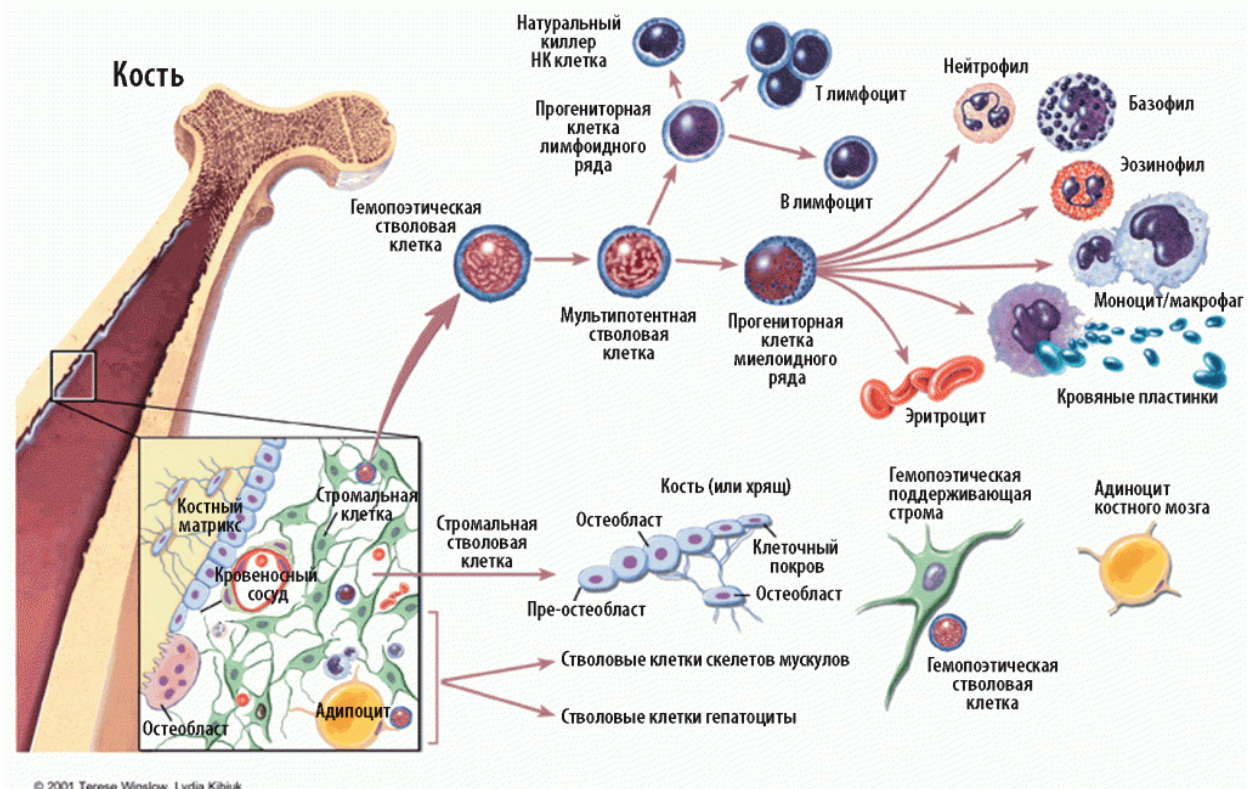


Рис. 53 Кроветворение в красном костном мозге ([http:// moikompass.ru](http://moikompass.ru)).

Красный костный мозг образуется миелоидной тканью, в которой содержатся стволовые кроветворные клетки. Данные клетки являются родоначальниками всех форменных элементов крови и с ее током попадают в органы иммунной системы, где осуществляется их дифференцирование. Часть стволовых клеток попадает в вилочковую железу, где они дифференцируются как Т-лимфоциты, то есть тимусзависимые. В дальнейшем они расселяются по определенным участкам, называемым тимусзависимыми зонами лимфатических узлов и селезенки. Т-лимфоциты разрушают отжившие или злокачественные клетки, а также уничтожают чужеродные клетки, то есть обеспечивают клеточный и тканевый иммунитет.

Оставшаяся часть стволовых клеток попадает в другие органы иммунной системы, где они дифференцируются как клетки, принимающие участие в гуморальных

реакциях иммунитета, то есть В-лимфоциты, или бурсозависимые. Наименование этих клеток идет от названия присутствующей у птиц сумки (bursa) Фабрициуса, представляющей собой скопление лимфатической ткани в стенке клоаки. Предполагается, что у человека подобная сумка либо может располагаться в костном мозге, либо ее представляют групповые лимфоидные узелки подвздошной кишки и червеобразного отростка. В-лимфоциты являются родоначальниками клеток, вырабатывающих антитела, или иммуноглобулины, и расселяются в бурсозависимых зонах периферических органов иммунной системы.

Лимфоидная ткань дыхательной и пищеварительной систем

Скопление лимфоидной ткани, содержащей на фоне диффузно расположенных клеточных элементов фолликулы, представляющие собой более плотное (узелковое) скопление клеток, называется миндалинами (tonsillae). Миндалины, располагающиеся в начальных отделах дыхательной и пищеварительной трубок, представлены язычной, глоточной и небной миндалинами. Миндалины, залегающие в области устья слуховой трубы, называются трубными.

Небная миндалина (tonsilla palatina) парная. Она располагается в миндалинковой ямке, представляющей собой небольшое углубление между небно-гортанной и небно-язычной складками полости рта, и прикрепляется к ней своим латеральным краем. На свободной медиальной поверхности располагается до 20 крипт, представляющих собой углубления в слизистой оболочке. В рабочей ткани небной миндалины содержатся лимфоидные узелки. Лимфоциты свободно перемещаются из толщи миндалины в ее слизистую оболочку и на свободную поверхность. Форма небной миндалины обусловила название органа, так как напоминает миндальный орех.

Язычная миндалина (tonsilla lingualis) находится под эпителием слизистой оболочки корня языка. Лимфоидные узелки язычной миндалины имеют светлые центры и образуют около 80-90 бугорков на поверхности корня языка, приподнимая его слизистую оболочку. Между бугорками располагаются крипты, в которые открываются выводные протоки слизистых желез языка.

Глоточная миндалина (tonsilla pharyngealis), которая также называется аденоидной, залегает в верхней части задней стенки глотки и в области свода глотки. Слизистая оболочка, покрывающая глоточную миндалину, образует множественные поперечные складки, в борозды между которыми открываются выводные протоки глоточных желез. Под эпителием слизистой оболочки в диффузной по своему характеру лимфоидной ткани сосредоточены лимфоидные узелки.

Трубная миндалина (tonsilla tubaria) парная. Она располагается позади устья глоточного отверстия слуховой трубы в слизистой оболочке носовой части глотки. В месте ее залегания образуется трубный валик. Количество лимфоидных узелков в лимфоидной ткани трубной миндалины незначительно.

Групповые лимфоидные узелки червеобразного отростка (noduli lymphatici aggregati appendicis vermiformis) находятся в слизистой оболочке и подслизистой основе стенки аппендикса и образуют практически единый слой. Групповые лимфоидные узелки состоят из одиночных лимфоидных узелков, располагающихся, как правило, в 2-3 ряда. Общее число одиночных узелков достигает 500. В возрасте 16-18 лет количество узелков

уменьшается, что объясняется возрастными изменениями, а после 60 лет узелки становятся единичными.

Групповые лимфоидные узелки подвздошной кишки (*noduli lymphatici aggregati*) располагаются на противобрыжечной стороне подвздошной кишки, в слизистой оболочке и подслизистой основе. Их количество варьируется от 30 до 40 штук, а длина - от 0,5 до 8 см. Они имеют уплощенную вытянутую форму, располагаются продольной осью вдоль оси кишки и образуют выпуклости, приподнимая слизистую оболочку. По этой причине слизистая оболочка прямой кишки, покрывающая групповые лимфоидные узелки, лишена складок и характеризуется более светлой окраской. Лимфоидная ткань групповых узелков образована одиночными лимфоидными узелками. С возрастом число групповых лимфоидных узелков и их размер уменьшаются, а образуемые ими выпуклости становятся менее отчетливыми. К старости лимфоидная ткань групповых лимфоидных узелков приобретает диффузный характер.

Одиночные лимфоидные узелки подвздошной кишки (*noduli lymphatici solitarii*) располагаются в слизистой оболочке и подслизистой основе стенок дыхательной трубки (гортань, трахея, бронхи), пищеварительной трубки (глотка, пищевод, желудок, тонкая и толстая кишки) и в желчном пузыре. Одиночные лимфоидные узелки окружены ретикулярными волокнами, которые отделяют их от прилежащих тканей.

Литература

Анатомия человека http://bono-esse.ru/blizzard/A/Posobie/AFG/HEMA/cor_2.html.

Атлас анатомии человека http://anatomy_atlas.academic.ru

[http:// moikompas.ru](http://moikompas.ru)

http://bono-esse.ru/blizzard/A/Posobie/AFG/HEMA/cor_2.html.

Трифонов Е.В. Пневмапсихосоматология человека: рус.-англ.-рус. энциклопедия, 2012 <http://www.tryphonov.ru>

Faller A., Schuenke M., Eds. The Human Body. Thieme, 2004, 710 p., 2004, 710 c. <http://www.tryphonov.ru>